Aus der Chirurgischen Universitätsklinik zu Berlin
(Direktor: Prof. Dr. G. Magnus)

Zur Klinik der Zystenniere

Inaugural-Dissertation

zur Erlangung der

Medizinischen Doktorwürde

an der

Friedrich-Wilhelms-Universität zu Berlin

vorgelegt von

Werner Staehler
aus Berlin

Tag der Promotion: 25. Juli 1934

Berlin 1934
Druck von L. Schumacher, N 4

467

Gedruckt mit Genehmigung
der
Medizinischen Fakultät der Universität Berlin

Dekan: Prof. Dr. Gocht
Referent: Prof. Dr. Vogeler
Korreferent: Prof. Dr. G. Magnus

R. UNIV.
BIBLIOTHEEK
LEIDEN

Sonderdruck
aus
„Bruns' Beiträge zur klinischen Chirurgie", Band 159
(Verlag von Urban & Schwarzenberg, Berlin und Wien)

Die Kenntnis des morphologischen Verhaltens der polyzystischen Nierenerkrankung eilte um Jahrzehnte der des klinischen Bildes voraus. Während um die Mitte des vorigen Jahrhunderts bereits Virchow die entzündliche Theorie der Entstehung der Zystenniere aufstellte und der Streit um die Entwicklungsgeschichte dieser Erkrankung um 1900 einen gewissen Abschluß in der Verschmelzung von Mißbildungs- und Geschwulsttheorie erreicht hatte, wurde die Zystennierenerkrankung erst zu Beginn dieses Jahrhunderts durch die grundlegenden Arbeiten von Küster, Israel und Albarran zum Gemeingut der Kliniker. Die diagnostisch-röntgenologischen Methoden haben vollends dazu beigetragen, daß in den letzten 15 Jahren das klinische Bild in vollkommener Weise entworfen werden konnte.

1. Entwicklungsgeschichte und Erblichkeit.

Virchow suchte im Jahre 1855 die Entstehung der Zystenniere durch Verstopfung der Harnkanälchen infolge ausgefallener Urate zu erklären; später nahm er an, daß in den Papillen entzündliche Prozesse, Nephropapillitis obliterans chronica, zu einer Atresie der Sammelröhrchen führe, mit sekundärer Bildung von Retentionszysten. Diese Anschauung wurde zugunsten der Mißbildung und Geschwulsttheorie fallen gelassen, obwohl, wie unten auszuführen sein wird, noch einzelne Autoren den entzündlichen Faktor befürworten. Experimentelle Untersuchungen ergaben, daß Unterbindung der Papillen (Petterson) sowie Kauterisation (Tollens) keine Zystenbildung, sondern Atrophie des entsprechenden Parenchymteils zur Folge hatten, wie auch Luzzato sie nach Injektion von Jodtinktur in die Nierenpapillen erzielte. Die Ansicht, daß das Nierenepithel in Form von soliden Epithelzapfen eine aktive Rolle bei der Entwicklung der Zystenniere spielt, wurde zuerst von Brigidi-Severi 1880 geäußert. Proliferation von Epithel in Form von papillären Wucherungen in den Zysten fand Chotinski. Ein geschwulstmäßiges Wachstum im Sinne von Sprossungen, die von den Harnkanälchen ausgehen, nahmen Nauwerck und Hufschmidt an. Ribbert, Herxheimer, Dunger u. a. sahen den Proliferationsprozeß als sekundär, d. h. als geschwulstartige Fehlbildungen (Hamartome) an und hielten die Nichtvereinigung der embryonalen Nierenkanälchen infolge Wucherungen des embryonalen Bindegewebes für den ursprünglichen Vorgang. Es findet, wie Borst sagte, an Stelle eines planmäßigen und physiologischen Sichentgegenkommens des Bindegewebes und der Epithelformationen aus unbekannter Veranlassung eine Irrfahrt des Epithels

statt. v. Mutach nimmt von der Zystenniere ein Stehenbleiben auf fötaler Stufe an mit sekundärer Retention, während E. Meyer, Busse u. a. einer reinen Hemmung die größere Bedeutung beilegen. Berner hält den gemeinsamen dysontogenetischen Gesichtspunkt für maßgebend. Nach den Untersuchungen Herxheimers und Kampmeiers jedoch können isolierte Inseln des metanephrogenen Blastems, die bei jedem Fötus im 3.—4. Monat ausgeprägt sind, als Zysten persistieren. Es sei noch erwähnt, daß Terburgh eine parasitäre Ätiologie, nämlich sekundäre Zystenbildungen in Leber und Niere infolge Gregarineninvasion, annahm.

Wenn auch die Mißbildungstheorie sich im wesentlichen durchgesetzt und behauptet hat, so wird doch immer wieder, wenn auch vereinzelt und nur von klinischer Seite, auf eine Möglichkeit der Entstehung hingewiesen, die klinisch bedeutungsvoll erscheint, nämlich die Beziehung der Zystennierenerkrankung zur kongenitalen Lues.

Palacio und Goyena vor allem nahmen einen Zusammenhang mit Lues congenita an. Bei seinem Falle fand Goyena neben erhöhten Rest-N-Werten Akrozyanose, Rauheit der Tibia und Klavikula, pigmentierte Narben, multiple Drüsenanschwellung und stark seropositive Reaktion. Nach spezifischer Behandlung trat Besserung ein. Im Falle Palacios waren ebenfalls pigmentierte Hautnarben; Makrodonthismus, fehlerhafte Implantation der Zähne und rauhe Tibia vorhanden. Er nimmt an, daß eine Entwicklungsstörung vorliegt, welche durch die Heredolues bedingt wird und somit das familiäre und hereditäre Auftreten erklärt. Auch in den meisten anderen Fällen nicht luischer Natur soll nach Palacio eine toxische oder endokrine Schädigung vorliegen. Seitdem haben sich die Beobachtungen über gleichzeitiges Zusammentreffen von Lues congenita und Zystenniere, besonders in Spanien, einem Land, in welchem die Syphilis häufig vorkommt, gemehrt (Hernandez, Vidari, Bonnamour u. a.). Der Beweis, daß ein ursächlicher Zusammenhang tatsächlich besteht, ist jedoch nicht erbracht worden. Ein Hinweis von pathologisch-anatomischer Seite findet sich bei Stoerk, der die Nieren von mit kongenitaler Lues behafteten Neugeborenen untersuchte und sich unter anderem folgendermaßen äußerte: Die pathologischen Abweichungen bzw. Mißbildungen können sich schon an den Endbläschen durch eine abnorme Weite derselben geltend machen; dann an den ersten Anlagen sowohl durch zystische Erweiterungen einzelner Kanälchenabschnitte, wie auch durch die grobe Mißbildung der Formen. Abweichungen von der Kugelgestalt des Malpighischen Körperchens zeigen sich in Form flacher Auszerrung oder als platte Kuchenform, oder als vielzipflige Hohlräume, der Bowmannschen Kapsel entsprechend; das ganze macht den Eindruck einer unregelmäßig zystischen Bildung.

Obwohl das Zusammentreffen von Lues congenita mit Zystenniere nicht häufig ist, verdient es aber beachtet zu werden. Wir konnten in unserer Poliklinik einen Fall beobachten, der einen Zusammenhang mit Lues congenita vermuten ließ (s. Fall 1).

Für eine große Anzahl von Fällen ist jedoch die Erblichkeit der Zystennierenerkrankung erkannt worden, die aber für mehrere Generationen nur in wenigen Fällen sichergestellt ist. Daß Geschwister oder Eltern und ihre Kinder an Zystennieren litten, ist durch zahllose Beispiele seit Virchow bekannt.

Von den mehrere Generationen hindurch verfolgten Zystennierenfamilien sind die von Cairns, Fuller und Bull von Bedeutung, wie aus den Bildern zu ersehen ist (s. Bild 1a—c). In der F 1-Generation von Cairns sowie Bull findet sich ein fast konstanter Prozentsatz von 50% befallener Mitglieder. Die F 2-Generation weist bei Bull etwa 25%, bei Cairns 20%, die F 3 3% und 0% (bei 20 Mitgliedern) auf. Da es sich stets um Heiraten mit gesunden Partnern handelt,

bleibt eine reine für das Merkmal der Erkrankung heterozygotische Kreuzung aus, was die Verhältnisse beim Menschen betreffs Erkennung des Erbganges erschwert. Die Vererbung ist nicht geschlechtsgebunden. Reine Dominanz oder reine Rezession scheint nicht zu bestehen. Bei Dominanz müßte sowohl in der F 1 als auch in der folgenden Generation ein sehr viel höherer Prozentsatz Erkrankungen vorhanden sein. Für rezessive Erbfolge fehlen die latenten Generationen nach einem homo-

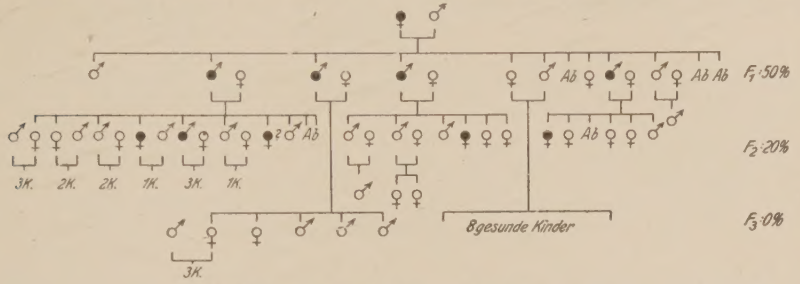

Bild 1a. Stammtafel nach Cairns.

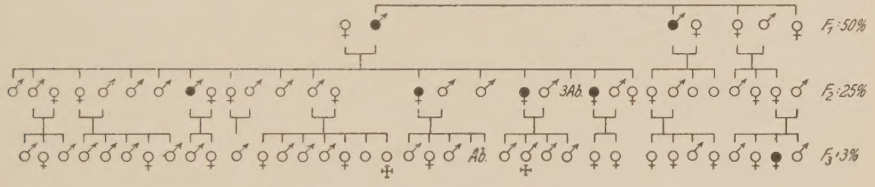

Bild 1b. Stammtafel nach Bull.

zygotkranken Elternpartner, und bei einer Kreuzung eines heterozygotlatenten mit einem homozygotkranken Partner dürfte die Generation von F 2 an nur latente Krankheitsanlagen aufweisen. Es erscheint daher die Annahme eines akzessorischen Faktors, der sich rezessiv oder dominant auswirken kann, neben dem eigentlichen mutierten dominant vorhandenen Krankheitsfaktor berechtigt.

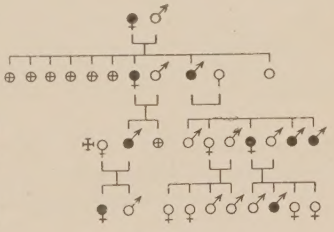

Bild 1c.
Stammtafel nach Fuller.

Durch das Vorhandensein des Faktors C sei die Mißbildung der Zystenniere dargestellt; gleichzeitiges Auftreten des akzessorischen Faktors A verhindere den Ausbruch der Krankheit. Dann bedeutet

Caca	krank
cAca, caca	gesund
CacA	gesund (latent).

Bei einer Kreuzung Caca × caca treten 50% kranke und 50% gesunde Individuen in F 1 auf. Bei weiteren Ehen mit Gesunden, Caca × caca treten wieder 50% Kranke auf, was aber einen zu hohen Prozentsatz abgibt. Nehmen wir aber in der Bevölkerung ein Über-

wiegen von cacA an, so entsteht eine Erbfolge, die den im Schrifttum mitgeteilten Stammtafeln annähernd entspricht. Bild 2 zeigt eine derartige theoretische Stammtafel.

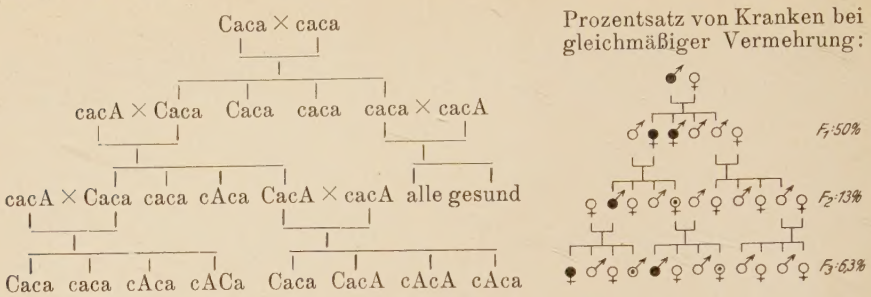

Bild 2. Theoretische Stammtafel, krankhafte Erbanlage rezessiv, akzessorischer Faktor dominant.

Der Prozentsatz von 3% bei Bull bzw. 0% bei Cairns in F 3 ist zu niedrig, offenbar weil bei den jüngeren Individuen die Erkrankung noch nicht manifest geworden ist.

Bei einer Kreuzung von Caca × cacA in der P-Generation tritt bereits in F 1 ein geringerer Prozentsatz auf: von 25% Kranken und 25% Latenten, was, wenigstens bezüglich der Latenz, der Bullschen Stammfolge entspräche. Bei Bull scheint also A bereits in der Parentalgeneration vertreten gewesen zu sein, so daß eine Kombination bei Bull bestanden haben mag, wie sie Bild 3 darstellt.

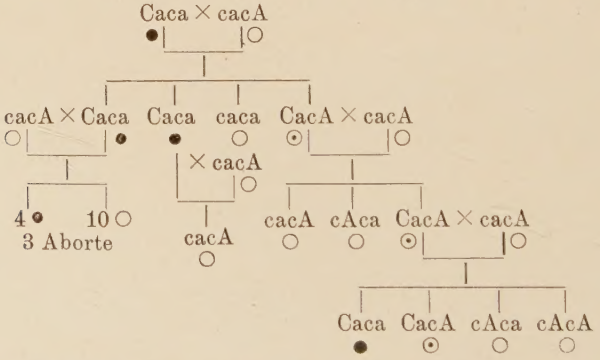

Bild 3. Rekonstruktion der Bullschen Stammtafel mit Hilfe des akzessorischen Faktors.

Die Häufigkeit der Erkrankung in F 1 von 50% (Bild 2) erscheint durch die Annahme des genannten akzessorischen Faktors, der hier als Hemmungsfaktor aufzufassen ist, wie es auch Plate bei menschlichen Mißbildungen annimmt, geklärt. In den Fällen von scheinbar dominanter Vererbung (Shapiro, Steiner, Fuss) könnte bei dem scheinbar gesunden Partner eine Latenz angenommen werden. Die mitgeteilten Stammtafeln sind aber zu klein, um bindende Schlüsse ziehen zu können.

Vom eugenischen Standpunkt aus handelt es sich um eine ausgesprochen erbliche Erkrankung, und nach Shapiro sollten Heiraten in solchen Familien möglichst vermieden werden.

Wenn die Erblichkeit der Zystenniere als feststehend angesehen werden kann, so spricht das überaus häufig beobachtete Zusammentreffen mit anderen, und zwar Hemmungsmißbildungen, die ihre Entstehung ebenfalls einem mutierten Gen verdanken, dafür, daß die Zystennierenerkrankung mit in die große Gruppe der „mittleren Keimblattschädigung" (K. H. Bauer) einzureihen ist.

Die Neigung zu Zystenbildung scheint nicht nur auf bloßer Nierenschädigung zu beruhen, wie die gleichzeitigen Zystenbildungen in der Leber, nach Kuester 16%, Ritchie 25%, Lejars 24%, dem Pankreas, dem Ovarium bzw. Parovarium oder Nebenhoden und im Gehirn (Plexus chorioideus) beweisen. Die hier in Frage kommenden Zysten gehen aus einem fertigen oder in der Anlage befindlichen mehr oder weniger röhrenförmigen Gewebe, das dem Mesenchym angehört, hervor: Zysten von Nierenkanälchen, Glomeruluskapseln, Gallengängen- und Kapillaren, sowie Lymphbahnen. Die Leberzysten dürfen in der Mehrzahl der Fälle, d. h. von den Lymphzysten abgesehen, wie bei den Nierenzysten nach Kampmeier auf nicht zurückgebildete Gallengangsinseln, die von Bindegewebe abgesperrt werden, zurückgeführt werden, worauf Coenen bereits hingewiesen hat. Die gemeinsame Ursache von Milz- und Nierenzysten infolge von Erweiterung und Endothelproliferation der Lymphkapillaren bis zu Lymphangiektasien wird besonders von Kliffel-Lefas und Mattei betont (vgl. auch Fr. Schaefer). In gleicher Weise sind auch die Kapillaren des Blutgefäßsystems zu werten, die Ausstülpungen und aneurysmaartige Veränderungen, seltenerweise reine Zystenbildungen entwickeln können, wie sie auch schon Berner in Zystennieren gefunden hatte. Vor kurzem wurde auch ein Fall von Hämangiomatose mit Leberzysten beobachtet (K. H. Bauer). Delore und Croizat beobachteten Porenzephalie gemeinsam mit Zystennieren und Zystenleber und sprechen von einer Systemerkrankung, ähnlich wie Canelli von einer konstitutionellen Umbildung von Gewebe. Von 8 Fällen von tuheröser Hirnsklerose Fischers mit Nierenbeteiligung waren 4 mit zystischen Bildungen behaftet. Vor allem waren die Nieren von multiplen Mischgeschwülsten durchsetzt, so daß eine gemeinsame Gewebsmißbildung angenommen wurde. Jacobaeus u. a. fanden bei tuberöser Hirnsklerose Adenomyosarkome. Die Neigung der Zystennieren zu geschwulstmäßigem Wachstum ist bekannt (kongenitales Adenokystom Ritchie); daß auch das Bindegewebe am Wachstum beteiligt ist, hat Christeller und Hartoch mit der einwandfreien Metallschablonenmethode erwiesen.

Im ganzen kann also gesagt werden, daß eine erbkonstitutionell bedingte Minderwertigkeit des ganzen Mesoderms vorliegt; im besonderen weist der mesenchymale Anteil kystadenophilen Charakter auf.

2. Krankheitszeichen.

Bei der Zystennierenerkrankung sind die klinischen Erscheinungen so überaus zahlreich und in ihrer Kombination so wechselnd, daß ein einheitliches Bild zu entwerfen unmöglich ist. Vornehmlich im jugendlichen Alter sind die Zystennieren noch klein und verursachen weder eine merkliche Vergrößerung noch eine Funktionsstörung der Niere. Solche Menschen sind vollauf arbeitsfähig. Bei zunehmendem Wachstum der Zysten treten vor allem folgende Erscheinungen auf: 1. Vergrößerung der Niere, 2. Schmerzen, 3. Blutharnen.

Als weitere Folge der raumbeanspruchenden Prozesse innerhalb der Niere treten renale Insuffizienzerscheinungen hinzu, welche, da sie meist nicht unmittelbar auf die Niere hinweisen, im Anfang oft verkannt

werden, in erster Linie Störungen im Bereiche des Magen-Darmkanals und Zirkulationsapparates.

Die Vergrößerung der Niere, der Tumor ist das wichtigste Symptom der Zystennierenerkrankung, da sie den häufigsten Befund darstellt und oft den zuerst nachweisbaren. Der Tumor wird meistens als derb und höckrig angegeben. Fluktuation ist selten und dann nur bei größeren Zysten vorhanden und betrifft nur umschriebene Stellen der Niere, niemals die ganze Niere, wie bei ausgesprochenen Hydronephrosen. Die Tumoren können im Gegensatz zum Hypernephrom enorme Dimensionen erreichen und vom Rippenbogen bis ins kleine Becken tastbar sein, bei größerer Ausdehnung auf beiden Seiten sich in der Mittellinie berühren und bei der Inspektion sogar als zwei seitliche Auftreibungen des Leibes zu erkennen sein. Die Größenausdehnung ist auf beiden Seiten nicht immer gleichmäßig entwickelt, so daß häufig nur auf einer Seite ein Tumor zu fühlen ist. Bei größerer Ausdehnung betragen die Abweichungen selten mehr als 4 Querfinger. Die Doppelseitigkeit eines höckrigen Nierentumors ist das Hauptmerkmal und sicherste Symptom der Zystennierenerkrankung, da doppelseitige Nierentumoren wegen ihres überaus seltenen Auftretens praktisch außer acht gelassen werden können. Die nachgewiesene Doppelseitigkeit tritt in etwa 95—98% der Fälle auf, klinisch ist der Prozentsatz viel kleiner.

Alle anderen Symptome sind uncharakteristisch und begleiten auch andere Nierenerkrankungen, so daß ihr diagnostischer Wert bedeutend gemindert ist. Die spontane Schmerzhaftigkeit kann selbst bei großen, palpablen Tumoren fehlen, wie auch bei nicht palpablem Tumor vorhanden sein. In der Regel besteht ein unbestimmtes Druckgefühl, dumpfe, anhaltende Schmerzen in der Lendengegend und Spannungsgefühl im Leib, und zuweilen treten Rückenschmerzen hinzu. Kolikartig erscheinen die Schmerzen bei unkomplizierten Zystennieren, abgesehen von Koliken bei Blutungen, selten, bei Komplikationen jedoch häufig, wie bei Vereiterung der Zysten oder des Nierenbeckens, Stein, Hydronephrose, Nephroptose und Tuberkulose. Durch Druck von Zysten auf den Ureter können infolge Harnstauung ebenfalls kolikartige Schmerzen entstehen. Das Herabsinken der großen Nieren bewirkt beim Stehen oder Gehen oder im Liegen auf der Seite ähnliche Schmerzen.

Das dritte, wichtige Symptom ist die Hämaturie, die nach den Angaben verschiedener Autoren zwischen 20 und 50% der Fälle schwankt; die mikroskopische Hämaturie tritt in einem weit höheren Prozentsatz auf. Die Hämaturie ist sehr oft die erste sichtbare Krankheitserscheinung, die der Kranke bemerkt, so daß dadurch die Aufmerksamkeit auf das Harnsystem gelenkt wird. Die Hämaturie tritt entweder nur kurze Zeit einmalig oder periodisch mit verschieden großen bis zu jahrelangen Zwischenräumen, sowie auch längere Zeit mehrere Wochen andauernd auf. Selten sind lebensbedrohliche Blutungen (Wossidlo, Brongersma, Katz-Mühe, Blum u. a.).

Die Ursache der Hämaturie suchte man einmal in den schwergeschädigten, mechanischen Kreislaufverhältnissen infolge von Kapillarstauung zu finden. Diese geben zu dauernder Blutung Veranlassung, während Gefäßrupturen infolge Arrosion durch das Zystenwachstum zu plötzlichen, schweren Blutungen führen können. Von einigen wird die begleitende hämorrhagische Nephritis oder auch Hypertonie als die Ursache der Hämaturie angesehen. Auch Ruptur von Zysten ins Nierenbecken

kann nach Israel durch die große Druckschwankung zur Hämaturie führen. Gefäßanomalien, die Berner in Form von Kapillaraneurysmen fand, lassen eine konstitutionelle Gefäßwandschwäche als Erklärung zu (s. o.), zumal manche Autoren die Neigung zu Hämorrhagien an andern Organen, insbesondere des Gehirns, häufiger angetroffen haben. Katz und Mühe fanden gleichzeitig ein Aneurysma der Art. comm. ant.

Auffallend oft findet sich in dem Schrifttum der Vermerk einer Hämaturie nach der Palpation. Die Empfindlichkeit der Zystennieren und ihre Reaktion auf geringe äußere Anlässe ist außerordentlich groß. Auf ein geringfügiges Trauma, einen Fall, einen Stoß, auch Grippe und Erkältung reagieren Zystennieren oft mit Hämaturie. Es ist daher auch nicht verwunderlich, wenn nach Ureterkatheterismus bei Zystennieren eine leichte Hämaturie auftritt, wie es öfters vermerkt worden ist.

Als weiterer pathologischer Harnbestand ist die Albuminurie zu nennen, die in der Regel, wenn sie vorhanden ist, gering ist, aber konstant bleibt und sich meist unter 1‰ hält. Stärkerer Albumengehalt findet sich nur bei erheblichen Hämaturien oder gleichzeitigen vaskulären Störungen. Viel weniger gleichmäßig ist der Befund von Leukozyten im Urin. Abgesehen von den mit starker Infektion komplizierten Fällen von Zystennieren werden einige wenige Leukozyten meist gefunden, ihr Auftreten ist aber unregelmäßig. Zylinder, hyaline und granulierte, sind ein seltener Befund. Miktionsbeschwerden spielen daher nur bei mit Eiterung komplizierten Zystennieren eine hervortretende Rolle.

Die Beschwerden allgemeiner Natur sind vielfach urämische oder präurämische Erscheinungen, werden jedoch auch als solche verkannt. Kopfschmerzen, Schwindelgefühl, allgemeine Mattigkeit, auch psychische Depressionen oder Unruhe sind Erscheinungen, die nach Erhebung einer genauen Anamnese ebenfalls hinzugerechnet werden. Charakteristischer und besonders hervorzuheben sind Schläfrigkeit, rasches Ermüden nach Anstrengungen, in ausgeprägten Fällen allgemeine Konvulsionen oder Somnolenz bis zum Koma. Als Ausdruck einer toxischen Magendarmschädigung werden Appetitlosigkeit, Übelkeit, Brechreiz bis zum Erbrechen meist schleimiger, in einzelnen Fällen sehr großer Mengen dünner Flüssigkeit beobachtet, ferner Diarrhoen mit und ohne Koliken, so daß die Kranken sehr starke Gewichtsverluste erleiden und im Verein mit der blassen, auch fahlgelben Hautfarbe das Bild der Kachexie darbieten können. Wie aus dem älteren Schrifttum hervorgeht, sind Zystennieren unter dem Bilde einer perniziösen Anämie, Typhus abdominalis, Meningitis oder miliaren Tuberkulose verkannt worden. Verdauungserscheinungen von seiten der zystischen Nierentumoren führen zu schmerzhafter Obstipation, die häufig genug unter der Diagnose Ileus zur Laparatomie gelangen (Payr, Fahr, Rischbieth, Crespigni, Bisselick: Zökalfistel). Durch Hochdrängung des Zwerchfelles entstehen Herz- und Atembeschwerden, die denen des Meteorismus gleichen. Dyspnoe in Form der asthmatischen Anfälle kann jedoch auch als urämische Intoxikationserscheinung aufgefaßt werden, seltener als Folge einer kardialen oder vasomotorischen Insuffizienz. Die Kreislaufdekompensation wird bei der Zystennierenerkrankung nicht häufig angetroffen und ist dann gewöhnlich die Folge

einer selbständigen Erkrankung des Herzens. Die Beziehungen der Zystennierenerkrankung zum Kreislauf werden außerordentlich verschieden beurteilt, deren Erörterung jedoch nur im Zusammenhang mit den funktionellen Nierenstörungen abzumachen ist.

3. Leistungsfähigkeit und Leistungsprüfung.

Die Feststellung des Grades der Leistungsfähigkeit der Zystennieren ist um so wichtiger, als es sich um eine Krankheit handelt, die nicht allein von interner, sondern auch chirurgischer Seite angegangen werden kann. Da die Bewertung der Ergebnisse der Funktionsprüfung hinsichtlich Prognose und Operationsindikation nicht genügend beachtet worden ist, sei hierauf besonders eingegangen.

Mit dem Wachstum der Zysten geht eine Einengung des Nierenparenchyms einher, die in gleicher Weise verschiedenartige Anteile des harnerzeugenden Apparates betrifft. Das funktionelle Ergebnis ist das gleiche wie nach künstlicher Verringerung des Nierenparenchyms (Tuffier, de Paoli, Bradford), solange keine entzündliche oder sklerotische Komponente hinzutritt. Je nach dem Stadium der Zystengröße und der Anzahl in beiden Nieren macht sich der Grad der Funktionsstörung bemerkbar. Die wichtigste Störung ist das herabgesetzte Konzentrationsvermögen der Nieren. Außerdem besteht nach Veil Polyurie bei gewöhnlicher gemischter Kost, Normalurie bei kochsalz- und stickstoffarmer Kost, ferner eine mittlere Blutdruckerhöhung bei klinisch eben nachweisbarer Hypertrophie des linken Ventrikels.

Polyurie, belastungsarme Nahrung, sowie die leichte Hypertonie erhalten kompensatorisch die notwendige Arbeitsleistung und bewahren den Körper vor der Niereninsuffizienz. Im weiteren Verlauf wird die Konzentrationsfähigkeit derartig eingeschränkt, daß Insuffizienzerscheinungen die Folge sind, vor allem Stickstofferhöhung im Blut. Ödeme und Augenhintergrundveränderungen sind bei reiner Zystennierenerkrankung niemals vorhanden, es sei denn, daß vaskuläre Störungen hinzutreten. Im Gegensatz zur Nephrosklerose ist eine nur mittlere Blutdruckerhöhung mit geringer Hypertrophie des linken Ventrikels charakteristisch (Blatt u. a.). Fahr hält eine auf reflektorischem Wege ausgelöste Tonuserhöhung infolge Einwirkung von den aus den Nieren stammenden Stoffen nicht für unwahrscheinlich, indem er sich auf die experimentellen Untersuchungen von M. B. Schmidt-Lock stützt, wonach keine Hypertonie nach Unterbindung der Nierenarterie auftritt. Bei Anurie ante exitum sinkt der Tonus oft unter die Norm. Nach Zondek ist besonders schwer die Kochsalz- und Phosphorausscheidung geschädigt, während die Erdalkalien (K, Na, Li) normal ausgeschieden werden, womit der Beweis erbracht werden soll, daß Zystennieren und Schrumpfnieren einer gleichartigen Funktionsstörung unterliegen.

Die Erkennung des jeweiligen Funktionszustandes in Form des Volhardschen Wasserversuches (V.W.V.) ist von großer Bedeutung, da die Gesamtarbeitsleistung bei selbst einseitig palpablem Tumor bereits erheblich beeinträchtigt sein kann. Je niedriger die Konzentrationsfähigkeit, um so ernster ist der Fall zu werten.

Von 9 Fällen von Braasch unter einer Konzentrationsfähigkeit bis 1010 starben 8. Aus dem Schrifttum konnte ich im ganzen 137 Fälle sammeln, bei denen Anamnese- und Palpationsbefund, sowie Funktionsprüfungen angegeben waren, in erster Linie der Volhardsche Wasserversuch (V.W.V.) oder die Indigkarminprobe (I.C.). Die vielen Fälle mit unsicheren Angaben sind nicht in die Tabellen mit aufgenommen.

Tabelle I (38 Fälle mit einwandfreiem V. W. V.) zeigt deutlich, daß die Schwere der Erkrankung der Konzentrationseinschränkung annähernd parallel geht. Von 10 Fällen mit einem S.G. bis 1010 starben 5; 3 andere wiesen erhöhte Rest-N-Werte auf. 3 mal traten nach Ignipunktur Besserungen ein (Feodoroff), nach 3 Probelaparatomien starben 2 sofort. Bei einem Konzentrationsvermögen bis 1012 sind von 5 Fällen 4 Todesfälle verzeichnet. Rest-N erhöht in 3 Fällen. Die Wasserausscheidung ist auch hierbei fast immer, bei einer Konzentration bis 1015 noch sehr oft gestört. Von 11 Fällen bis 1015 starben trotzdem nach kürzerer oder längerer Zeit 6. Die I. C.-Probe (intravenös) ergibt geringe bis starke Verzögerung. Bei einer Konzentrationsfähigkeit zwischen 1015—1020 fallen Rest-N, Wasserausscheidung und Blauprobe verschieden aus. Verzögerung der Wasserausscheidung sowie Rest-N-Erhöhung findet sich oft auch dann, wenn die Farbstoffausscheidung nicht wesentlich verzögert ist. Die Phenolsulphophtaleinprobe gibt oft bei nur geringer Konzentrationseinschränkung und fehlender Stickstoffretention schon verringerte Werte (Negro-Colombet). Bei Lille stiegen die fast auf 0% herabgesunkenen Werte sofort nach Ignipunktur zur Norm wieder an. Nach Braasch sind normale Werte häufig und schließen Zystennieren nicht aus. Im allgemeinen gehen die Werte jedoch der S.G.-Einschränkung parallel. Daß Stickstofferhöhung im Blut sich erst in weit fortgeschrittenen Stadien einstellen kann, hat bereits Steiner angenommen. Die Jodausscheidung ist verzögert (Veil), und zwar viel früher als die Stickstoffausscheidung (vgl. Fall 2 u. 3), was für die Beurteilung von Ausscheidungsurogrammen von großer Bedeutung ist (s. S. 27).

Tabelle I.

V.W.V.	Palp.	Indigkarmin	Tonus	Rest-N (Harnstoff)	Andere F. P.	Pyelographie	Ausgang
1003-9	R+L	12 Min.		65	P.S.P. 10% 15%, Spur		Ignipunktur, Heilung
1003-9	R+L	6 Min. 12 Min.			P.S.P. 32% 18%, Spur		Ignipunktur, danach 9 Minuten, 12 Minuten, Gewichtszunahme
1006-9 (475) Olig.	R	stark vermindert		153 210		erweiterte Becken	nach ½ Jahre †, interstitielle Nephritis
?-1009	L			168			
1004-10	R+L	7 Min. 9 Min.	190				
1005-10	R+L	8 Min. 13 Min.		70			Ignipunktur, Heilung (½ Jahr)
1005-10 (800)	R+L	nach 22 Min. schwachbds.		30			Probefreilegung, † nach 1 Jahr
1006-10 (910)	L		240	90			Freilegung, †
1002-10	L						Probefreilegung, † nach 8 Tagen
?-1010	R+L						nach 2 Jahren †

			Rest-N	Tonus		
Sa. 10	doppels. 6	erhöht	5	2	erfolgreiche Ignipunktur 3	5
	einseitig 4	nicht erhöht	1		Probelaparatomie 3, †	
					ohne Operation † 2	

Tabelle I (Fortsetzung).

V.W.V.	Palp.	Indigkarmin	Tonus	Rest-N (Harnstoff)	Andere F. P.	Pyelographie	Ausgang
?-1011 Olig.	R+L		106!	189			Anurie, †
?-1011	R+L		200	54 170	Eosinophilie	typisch	†, Arteriosklerose
1000-11 (700)	R+L	8 Min. 8 Min.	120	43			
1002-12	L	vor 1 Jahr 7 Min. 9 Min.	140	20	P.S.P. vor 1 Jahr 45% jetzt in 2 Std. 10% 8%		†
1004-12	R+L		über 200				
1006-12 (Olig., verzög.)	R+L		165	200			† nach 2 Monaten

		I. C.		Tonus	Rest-N	
Sa. 5	doppels. 4	verzögert	2	erhöht 2	3	† 4
	einseitig 1	keine	2	nicht erhöht 3	2	

1002-13 (1350)	R+L	16 Min. 18 Min.					† nach 5 Jahren
1007-13 (Polyurie-Olig.)	R+L		130	73			† nach 2 Jahren
?-1014 (Olig.)	R+L		130	98			† nach 5 Tagen
?-1014	R	15 Min. 45 Min.					vor 8 J. Dekapsul. r., jetzt Zysteneröffnung u. Nephropexie r. Heilung; nach 3 J. Niere nicht palp.
?-1014 (verzög.)	L	10 Min. 10 Min.				typisch	† ohne Operation
1005-14	L	6 Min. 11 Min.	190			typisch	
1000-15	R+L	bds. stark verzög.	150				Ignipunkt., Rest-N n. 3½ J. 40 mg%. Besserung
1002-15	R+L	4 Min. 10 Min.		22			Ignipunkt.,Erholg. 4 Min., 8 Min.
1003-15		15 Min. 20 Min.		36			
1004-15	R+L	verzög. L > R				typisch	† nach 2 Jahren
1010-15	R+L			250	Wa.R. +		† Nephroskler., l.

		I. C.		Tonus	Rest-N		
Sa. 11	doppels. 7	etwas verz.	4	erhöht 1	3	Ignipunktur erfolgr. 2	6
	einseitig 3	stark verz.	4	nicht erhöht 3	2	† in kurzer Zeit 3	
	nichtpalp. 1					† in längerer Zeit 3	

Tabelle I (Fortsetzung).

V.W.V.	Palp.	Indigkarmin	Tonus	Rest-N (Harnstoff)	Andere F. P.	Pyelographie	Ausgang
?-1016	R+L	+ vermindert	120	18			Ignip. u. Nephropexie. † n. ½ J.
1000-17 (1700)	R	bds. 3½ Min.					Probefreil., nach 2 Jahren 1000-12, 4 Min., 8 Min.
1003-17 (1400)	L	5 Min. 10 Min.	170	63			
1001-18		6 Min. 7 Min.	140	18		fast normal	
1002-18	R+>L	6 Min. 9 Min.		50			Ignipunktur, Heilung
1001-19	L				10 Min. 22% P.S.P. 2 Std. 13%	fast normal	
1006-19 (verzög.)		bds. 3½ Min.		36		fast normal	Oper. li.: Perinephritis sclerotica
1001-20 (1190)	R+L	— stark verzög.	160	61			
1001-20	R+L	12 Min. 6 Min.		34		typisch	Zysteneröffnung
(1001-20	nach Nephrektomie						)

			I. C.		Tonus	Rest-N
Sa. 9	doppelseitig	4	gut	2	erhöht 2	3
	einseitig	3	verzögert	4	nicht erhöht 2	4
	nichtpalp.	2	stark	1		

?-1023	L	8 Min. 8 Min.	105				
?-1023	R+L	30 Min. 15 Min.		33	nach 1 Jahr 1006-14 6 Min., 11 Min.		Ignipunktur r., nach 3 Jahren l., Heilung
1007-26	L	4 Min. 8 Min.					Nephrektomie, vereiterte Zystenniere

Sa. 3	doppelseitig	1
	einseitig	2

Die Verdünnungsfähigkeit ist nicht beeinträchtigt. Jede Störung der Verdünnungsfähigkeit zeigt an, daß komplizierende Prozesse mitspielen. Es handelt sich dann in der Regel um nephrosklerotische oder interstitiell nephritische Veränderungen des Nierengewebes (Rein scléro-cystique Depage).

Die Indigkarminprobe ist zur Feststellung des Gesamtzustandes der Nierentätigkeit weniger brauchbar. Sie kann gute Ausscheidung aufweisen bei Konzentrationseinschränkung bis zwischen 1015 und 18 ($3^1/_2$ Min. beiderseits), mäßig starke Verzögerung bei Konzentrationshöhe von 1010. Andererseits kann beiderseits stark verzögerte Blauausscheidung bei Konzentration bis 1020 (mit 60 mg% Rest-N) vorhanden sein. Gute

oder gering verzögerte I.C.-Funktion bei unbekannter Konzentrationsbreite kann über die Schwere des Zustandes hinwegtäuschen. Über den Wert der I.C.-Probe für die Operationsindikation wird weiter unten zu sprechen sein.

Bezüglich der Gesamtarbeitsleistung der einfachen Zystennieren sind mehrere ineinander übergehende Stadien zu unterscheiden:

1. Suffizienz der Nieren mit genügenden Reservekräften. Konzentrationsfähigkeit bis über 1020 ohne Polyurie; bei N- oder NaCl-Mehrbelastung keine Verzögerung.

2. Suffizienz ohne Reservekräfte, Konzentrationsfähigkeit bis über 1020, Polyurie bei gemischter, Normalurie bei NaCl und N armer Kost.

3. Insuffizienz der Niere, die aber kompensiert wird. S.G. unter 1020. Polyurie und geringe Tonuserhöhung ohne Schlackenvermehrung (Rest-N) in Blut und Gewebe. Jodausscheidung bereits verzögert. Stickstoffbelastung oder Wasserbelastung führt je nach dem Grade und der Fähigkeit der kompensatorischen Kräfte zur

4. Insuffizienz der Niere mit Dekompensation, d. h. trotz kompensatorischer Maßnahmen ist die Niere nicht fähig, die harnfähigen Stoffe auszuscheiden. S. G. weit unter 1020, Rest-N erhöht, Polyurie. Jodausscheidung stark verzögert. Die Zeichen der drohenden Urämie machen sich bemerkbar; Kopfschmerzen, Schwindel, Aufstoßen, Übelkeit, Erbrechen (suburämische Symptome).

5. Vollständiger Nierenzusammenbruch, Nachlassen aller kompensatorischen Funktionen, Oligurie, Anurie, Sinken des Hypertonus, Koma, Exitus.

Es sei darauf hingewiesen, daß dieses grobe Schema bei den vielen bekannten und unbekannten Teilleistungen der Niere nur Anhaltspunkte geben soll, da sonst die praktische Verwendbarkeit für die Klinik in Frage gestellt wird. Bei der chronischen Glomerulonephritis kann die kompensatorische Mehr- und Ausgleichsarbeit anatomisch sichtbar in Erscheinung treten in Form von Hypertrophie einzelner Nephrongruppen zwischen zirrhotischen Abschnitten. Bei der Zystenniere ist dies wegen der Raumbeschränkung und des Zystendruckes nicht möglich, viemehr dürften hier als Kompensationseinrichtung wohl funktionelle betriebstechnische Umschaltungen innerhalb der Zelltätigkeit oder auch veränderte Gefäßregulation, soweit dies möglich ist, eine wesentliche Rolle spielen. Daß auch durch Druckentlastung, z. B. Ignipunktur einer insuffizienten Niere, das wenn auch stark reduzierte Parenchym eine Suffizienz wieder herstellen kann, ist ohne weiteres verständlich.

Das Schema gilt nur für die unkomplizierten Zystennieren.

Akute Stein- und Reflexanurien haben nichts mit den genannten Funktionsstörungen gemein. Im Falle des Vorhandenseins von Steinen, Hydronephrosen, Nephroptosen usw. kann das Bild der Funktionsstörungen ungemein verschleiert werden.

Nach Grauhan geht die Konzentrationseinschränkung mit dem im Pyelogramm sichtbaren Ausmaße der anatomischen Veränderung annähernd parallel. Diese Feststellung gilt insbesondere für Zystennieren, bei denen beide Seiten in fast gleicher Weise vergrößert sind. Bei

einseitig stärker entwickelten Zystennieren, insbesondere bei den nur einseitig palpablen, tritt die Frage der Gesamtnierenfunktion zurück hinter der der vergleichenden Funktion beider Seiten. In diesen Fällen sowie bei den komplizierten Zystennieren, vor allem aber zur Indikation einer Nephrektomie, übertrifft die Indigkarminprobe alle anderen an Wert- und Zweckmäßigkeit: in qualitativer Hinsicht jedoch steht ihr die Gefrierpunktbestimmung der getrennt aufgefangenen Harne voran, da die Beurteilung des Funktionsgrades bei der I.C.-Probe dem subjektiven Urteil des Beobachters einen größeren Spielraum gewährt.

Eine Zusammenstellung von sicheren Tastbefunden mit I.C.-Proben zeigt Tabelle II.

Tabelle II.

Nr.		Fühlbarer Tumor			
		keiner	einseitig	doppelseitig	
1	Beiderseits gute Funktion	1	3	1	5
2	Einseitig gut, anderseits vermindert	2	6 entspr. Tumorseite	5 entspr. Tumorseite	13
3	Einseitig gut, anderseits keine	2	2 entspr. Tumorseite	1 entspr. Tumorseite	5
4	Beiderseits etwas verzögert	2	9 entspr. Tumorseite 1 Tumorseite besser	3	15
5	Einseitig keine, anderseits etwas verzögert		2 entspr. Tumorseite 1 Tumorseite besser	1	4
6	Einseitig sehr verzögert, anderseits besser		4 entspr. Tumorseite 1 Tumorseite besser	2 entspr. Tumorseite 1 Tumorseite besser	8
7	Beiderseits sehr verzögert	1	1	4	6
8	Einseitig keine, anderseits sehr verzögert		1 Tumorseite besser		1
9	Beiderseits keine	1	4	3	8
		9	35	21	65

Es ergibt sich, daß die häufigsten Blauproben bei nur einseitig tastbaren Tumoren ausgeführt wurden. Von den 65 Fällen waren 5 (7,7%), bei denen der größere Tumor (1 mal) oder der einzig fühlbare Tumor (4 mal) die bessere I. C.-Funktion aufwies. Wenn man in Betracht zieht, daß die häufige Verlagerung der Niere aus ihrem Bett infolge ihrer Schwere einen sicheren Tastvergleich mit der anderen Seite oft ausschließt, so wird der Wert der I. C.-Probe als Vergleichsprobe in keiner Weise geschmälert. In der überwiegenden Mehrzahl (31 mal von 36) ist die Blauausscheidung beim größeren oder einzig fühlbaren Tumor gegenüber der anderen Seite abgeschwächt. Ferner ist zu bemerken, daß mit zunehmendem Tastbefund die schlechte Ausscheidung (Nr. 6 -9) ebenfalls zunimmt, bei negativem Tastbefund: 23%, einseitigem: 30%, doppelseitigem: 50%.

Aus der Tabelle II geht hervor, daß einseitiger Ausfall der Blauprobe bei andersseitiger guter oder nur gering verzögerter Funktion nur 9 mal, d. h. in 14% der Fälle sich findet. In einem Drittel aller Fälle weist die I. C.-Probe

schlechte Funktion nach (35%), d. h. kaum oder keine Blauausscheidung (Nr. 6 bis 9) und genau die Hälfte aller Fälle weist gute oder nur gering verzögerte Funktion auf (Tabelle III). Der Vergleich mit den gleichzeitig festgestellten Ergebnissen des Wasserversuches ergibt starke Schwankungen der I. C.-Probe, wie oben erwähnt. Während der Konzentrationseinschränkung für die Prognose erhebliche Bedeutung zukommt, kann der I. C.-Probe hingegen als Gesamtfunktionsbild kein Wert beigemessen werden.

Tabelle III.

Nr. 1.	Gute Funktion beiderseits	5	etwa 8%
Nr. 2 u. 4.	Nur einseitig etwas verzögert, oder beiderseits etwas verzögert	28	43%
Nr. 3 u. 5.	Einseitig keine, anderseits gute oder etwas verzögerte	9	14%
Nr. 6—9.	Sehr verzögerte oder keine Funktion . .	23	35%
		65	

Erst bei der Frage nach der mehr gefährdeten Niere, vor allem bei den komplizierten Zystennieren, gibt die I. C.-Probe den Ausschlag für die operative Anzeigestellung.

Welchen Wert die einzelnen Funktionsstadien für die Indikation abgeben, wird später auszuführen sein.

Es sei nochmals darauf hingewiesen, daß unabhängig vom Palpationsbefund das funktionelle Gesamtbild allen weiteren Handlungen zugrunde liegen muß, wobei das oben angeführte Schema den praktischen Zwecken zu Hilfe kommt.

4. Krankheitsverlauf.

Der Verlauf der Zystennierenerkrankung ist äußerst vielgestaltig. Die Mißbildung kann bei der Geburt bereits so hohe Grade erreicht haben, daß sie zum Tode führt. Anderseits kann sie vollständig ohne jede Symptome unter Erhaltung der normalen Nierenfunktion bis in das hohe Lebensalter (80 Jahre) bestehen bleiben; klinisch kann diese latente Form nicht in Erscheinung treten, da die Träger dieser Zystennierenformen keine Krankheitserscheinungen aufweisen. Zu jedem Zeitpunkt des Lebens kann jedoch durch äußere Ursachen, wie Traumen, oder innere Ursachen, wie Infekte, Gravidität oder Anlässe unbekannter Natur, eine rasch oder langsam einsetzende Verschlechterung eintreten, indem die Zysten an Größe zunehmen und die Funktion der Nieren beeinträchtigt wird, wodurch die klinische Erkennbarkeit des Leidens gesichert wird. Diese manifesten Formen treten nach übereinstimmenden Ansichten am häufigsten zwischen dem 40. und 60. Lebensjahr auf. Von den manifesten Zystennieren kann als Regel aufgestellt werden, daß die Kurve der Funktion, wie Clairmont es bezeichnet, kontinuierlich absinkt.

Es ist schwer, bei der Zystenniere verschiedene Verlaufsformeln auseinanderzuhalten, obwohl mehrfach Gruppierungen aufgestellt worden sind.

Albarran und Imbert sprechen von 3 klinisch schwer auseinanderzuhaltenden Verlaufsformen:

1. Forme urémique, schleichender Verlauf bei plötzlich einsetzenden urämischen Erscheinungen, Tod in kurzer Zeit.

2. Forme brightique, allmählicher Verlauf unter Zeichen der Niereninsuffizienz, Dauer bis zu 20 Jahren.

3. Forme rénale chirurgicale; Symptome vor allem von seiten der Niere, Schmerzattacken, Hämaturien, Tumor. Dauer im Mittel 3 Jahre.

Kidds Einteilung hingegen weist folgende verschiedene Stadien auf:

1. Latentes Stadium, bei Gelegenheit einer Laparatomie entdeckt, oder bei Sektion als Nebenbefund.
2. Stadium des renalen Tumors und Hämaturie.
3. Urämisches Stadium.

Die von O. Meier aufgestellte Gruppierung von:

1. Fällen, deren Symptomenbild vorwiegend allgemeine Krankheitserscheinungen aufweist,
2. Fällen, deren Symptomenbild von vornherein auf ein Nierenleiden hinweist, ist praktisch völlig unbrauchbar, da die Allgemeinerscheinungen, auch wenn sie auf renaler Grundlage beruhen, zu leicht verkannt werden und sie die Diagnose selbst auch nicht ermöglichen.

Die verschiedenen Verlaufsformen der unklomplizierten Zystennierenerkrankung lassen sich am besten folgendermaßen trennen:

I. Klinisch nicht erkennbare Form:
   1. latente Form.

II. Klinisch erkennbare (manifeste) Verlaufsform:
   2. akute Form,
   3. chronisch rezidivierende Form,
   4. chronische Form der unkomplizierten Zystennieren.

ad 1. Die latente Form äußert sich weder durch Allgemeinerscheinungen noch durch lokale Störungen: Es sind weder Tumor, noch Hämaturie, noch Schmerzen vorhanden, die Funktion der Niere ist normal. Klinisch ist diese Form nicht erkennbar, es sei denn als zufälliger Nebenbefund. Anatomisch sind die Zysten klein, mehr oder weniger zahlreich, ohne das Parenchym zu beeinträchtigen. Das Nierenbecken hat fast normale Form, kann aber bereits, wenn die Zysten tief liegen, in geringer Weise entstellt sein. Die latente Form kann jederzeit in eine der drei folgenden übergehen.

ad 2. Diese akute Form entspricht der forme urémique Albarran und Imberts. Stürmisch einsetzende urämische Zustände mit heftigsten Nierenschmerzen bieten in kürzester Zeit ein bedrohliches Bild dar, ausgelöst oft durch Infekte, Trauma, Gravidität (vgl. Blatt, Heinsius), Überanstrengung, Überlastung der Niere durch plötzliches unmäßiges Trinken. Das Krankheitsbild wird hervorgerufen durch rasch einsetzende Zystenvergrößerung, sei es durch rasches Wachstum, vermehrten Flüssigkeitsdruck, sei es durch intrazystische Blutung. Trotz des Schmerzes steht hier die Gesamtniereninsuffizienz im Gegensatz zu den pyelitischen Attacken im Vordergrund. Die Prognose ist schlecht, da der Körper der plötzlichen und ungewohnten Niereninsuffizienz nicht gewachsen ist. Es kommt entweder unter akuter Urämie zum Exitus oder, was seltener der Fall ist, die urämischen Erscheinungen weichen zurück, in eine der beiden folgenden Formen übergehend.

ad 3. Das charakteristische dieser Form sind die periodenweise auftretenden urämischen Anfälle mit den für Zystenniere — im Gegensatz und in Differentialdiagnose zur Schrumpfniere — charakteristischen Remissionen, auf Grund deren bereits Verneuil die Diagnose Zystenniere gesichert hatte. Diese Verlaufsform kann sich aus der I. wie der II. entwickeln. Die Erhebung einer sorgfältigen Anamnese würde diese für Zystenniere bezeichnende Form häufiger erkennen lassen, denn es

gibt keine echte vaskuläre Schrumpfniere, welche derartige starke Remissionen zeigt. Die Intervalle zwischen den einzelnen Anfällen sind meist von mehrjähriger Dauer, in welcher Zeit sich die Patienten vollkommen wohl befinden und arbeitsfähig sein können: die urämischen Attacken selbst ziehen sich in der Regel wochenlang hin; häufiger läßt auch die Anamnese Zeichen suburämischer Erscheinungen erkennen, wie Blatt genauer ausgeführt hat. Die während der „urämischen Attacke" erreichte Größenzunahme der Nieren bleibt meistens bestehen; nur vereinzelt wurden vorübergehende Größenabnahme von Zystennieren beschrieben.

Das Wesentliche dieser Form besteht in der schwankenden Funktionstüchtigkeit der Nieren, die nicht allein vom morphologischen Verhalten des Parenchyms abhängt, sondern auch reflektorischen Einflüssen zu unterliegen scheint.

ad 4. Diese Verlaufsform ist die häufigste der unkomplizierten Zystennierenerkrankung. Das Leiden beginnt sich langsam bemerkbar zu machen, zunächst mit den bekannten Allgemeinerscheinungen, auch Verdauungsstörungen. Von seiten der Niere findet sich im weiteren Verlauf Polyurie, so daß hier das Bild dem einer Schrumpfniere gleicht. Wechselnde Hämaturie, Schmerzen und Palpationsbefund lassen eine Granularatrophie bald ausschließen. Das Leiden zieht sich jahrelang hin, so daß die Kranken trotz ihrer Beschwerden und relativen Niereninsuffizienz das hohe, mittlere Alter erreichen können. Die Nierentumoren zeigen bei fortgesetzten Kontrollen eine nahezu gleichmäßig fortschreitende Größenzunahme.

Den eben geschilderten unkomplizierten Verlaufsformen stehen die komplizierten Zystennieren gegenüber. Es kommen in Betracht:

1. Infektion,
   a) des Nierenbeckens,
   b) der Nieren (Zysten, Interstitium).
2. Nephroptose,
3. Urolithiasis,
4. Nephrosklerose,
5. Seltene zufällige Erkrankungen: Tuberkulose, Tumor, Dystopie und Trauma.

Die Entzündung des Nierenbeckens ist eine häufige Begleiterscheinung der Zystenniere. Die größere Anfälligkeit des minderwertigen Organs führt sehr leicht zu hämatogener, wie aszendierender Pyelitis. Charakteristisch ist die hohe Rezidivbereitschaft der akuten pyelonephritischen Attacken. Diese „entzündlichen Anfälle" (Payr) verursachen ein oft bedrohliches Bild. Unter plötzlich einsetzenden, heftigen, meist einseitigen Schmerzen steigt die Temperatur rasch in die Höhe, in der Regel ohne Schüttelfrost; gleichzeitig besteht Erbrechen oder Übelkeit und die Geschwulst nimmt an Größe zu. Der Urinbefund ist wechselnd. Nach kurzer Zeit können alle Erscheinungen ebenso rasch zurückgehen, wobei sich im Harn reichliche Mengen Leukozyten finden. Bleiben erhöhte Temperaturen längere Zeit bestehen, bei gleichzeitigen Druckschmerzen der Niere sowie zeitweisem Leukozytenbefund im Urin, so darf angenommen werden, daß das Parenchym bereits entzündlich affiziert

ist. Sinkt das Fieber langsam, so ist ein lokaler Entzündungsherd auszuschließen, es tritt vielmehr der Übergang in chronische interstitielle Nephritis und pyelonephritische Parenchymschrumpfung ein (Rein sclérocystique Depage). Zeigt das Fieber jedoch einen längeren, unregelmäßigen Verlauf, nochmalige Steigerung bis zu Remissionen und Schüttelfrösten, so sind lokale Eiterungsprozesse im Fortschreiten. Der septische Prozeß breitet sich auf die Zysten aus: es kommt zur Einschmelzung ganzer Zystengruppen, zur Entstehung des Nierenkarbunkels. Häufiger jedoch ist ein vorzeitiges Durchbrechen des Zysteneiters in das pararenale Fettgewebe. Durchbruch in die Peritonealhöhle mit tödlicher Peritonitis ist selten (s. Schüssler, Rovsing, Maier).

Verlaufen alle diese Erscheinungen weniger stürmisch, so tritt allmählich bindegewebige Heilung ein. Infolge dieser sekundären Perinephritis sclerotica ist selbst während der Operation eine Zystenniere nicht erkannt worden, erst nach mühevoller Entfernung der harten Kapsel kamen die Zysten zum Vorschein.

Bei Nephroptose beherrschen lediglich heftige Schmerzen das Krankheitsbild der Zystenniere, oft unter gleichzeitigem Fühlbarwerden des Tumors, wobei aber jede Temperatur fehlt, eher findet sich Hämaturie. Daß die Schwere der Nieren im aufrechten Gange zur Nephroptose führen und diese Schmerzen verursachen kann, bedarf keiner weiteren Erklärung. Zudem wird der Harnleiter durch die Zystenmassen stark medialwärts verdrängt. Infolge Knickung oder Kompression des Ureters wechselt der Restharn des Nierenbeckens beträchtlich. Selten sind die Retentionen so enorm, daß das Parenchym einer Atropie verfällt und man von einer Hydronephrose sprechen kann. Ist tatsächlich eine Hydronephrose vorhanden, so ist diese auch als Folgezustand kongenitaler Anomalien des Ureters oder des Nierenbeckens aufgefaßt worden, gleichwie andererseits eine mangelhafte Nierenbeckenausbildung bei Zystennieren beschrieben worden ist.

Harnsteine komplizieren die Zystenniere meist mit den typischen Koliken und Hämaturie, so daß die Diagnose Urolithiasis im Vordergrund steht und häufig genug die Zystennieren übersehen werden. Röntgenologisch kann dabei die Lage des Steins vom typischen Bild infolge der Größenausdehnung des Nierenbeckenkelchsystems abweichen. Die große Gefahr der die Zystennieren komplizierenden Steine ist die der akuten Anurie. Kommt es durch einen einseitigen Ureterstein plötzlich zur vollständigen Harnsperre, so kann entweder allein die Überbelastung der anderen Niere, die nicht wie eine gesunde Niere mehr über große Reservekräfte verfügt, oder reflektorisch der Streik der andern Niere herbeigeführt werden. Bei denjenigen harnsperrenden Steinen, die im Laufe der Zeit zur Rückstauung, und dann meist mit Infektion, führen, ist die Zystenniere mit ihrem reduzierten und empfindlichen Parenchym durch besonders rasche Pyonephrosenbildung gefährdet. Die Steine sind meist klein, liegen als ruhende Steine in den langen Kelchen, werden aber häufiger wegen ihrer Kleinheit mobil und zum tobenden Kolikstein.

Einer besonderen Würdigung, glaube ich, bedarf es vor allem für die chirurgische Indikation, der begleitenden sklerosierenden vaskulären Prozesse im Parenchym. Das wichtigste Kriterium

für das Vorhandensein eines nephrosklerotischen Prozesses ist die Einengung der Verdünnungsfähigkeit, dann oft vereint mit hohem Blutdruck. Von 7 Fällen mit Verdünnungs- und Konzentrationseinschränkung (S.G.-Breite 6) starben 7 (s. Tabelle IV).

Tabelle IV.

1006— 9.	†, interstitielle Nephritis	†
1006—10.	Rest-N 90, RR 240, Freilegung, †	†
1006—12.	Rest-N 20, † nach 2 Monaten	†
1007—13.	Rest-N 73, † nach 2 Monaten	†
1005—10.	Rest-N 30, Freilegung, †	†
1005—10.	Harnstoff 70, Ignipunktur, Heilung	
1010—15.	Rest-N 250, †, Nephrosklerose	†

Mortalität: etwa 85% (6 † von 7)

Bei häufiger aber äußerst exakter und systematischer Anwendung des V.W.V. würde gerade diese Komplikation klarer erkannt werden können, was für Indikation und Therapie nicht ohne Bedeutung sein dürfte. Wie wir bereits erörtert haben, ist mittelhoher Blutdruck für Zystenniere typisch; sehr hoher Tonus spricht (s. Tabelle IV) für eine komplizierende Vasosklerose.

Die weiteren Komplikationen seien nur kurz angedeutet. Die wenigen tuberkulösen Prozesse in Zystennieren (Chauvin-Tristaut, Vintici, Sitzenfrey, Ratner u. a.) machen weit mehr diagnostische Schwierigkeiten, als daß sie von besonderer Bedeutung für den Verlauf wären. Noch seltener sind gleichzeitig maligne Degenerationen (Sécrétan, Weiser, Lichtheim, Brieger u. a.).

Das Trauma, einschließlich Gravidität, läßt weit mehr eine vorher latente Zystenniere manifest werden, indem sich Tumor, Hämaturie, Schmerzen und vor allem rasch Funktionsstörungen einstellen. Rupturen sind nur bei Zystennieren größeren Ausmaßes beobachtet worden (Israel, Küster, Paus u. a.). Zystische Vorgänge in dystopen Nieren werden meist eher erkannt als bei Nieren in gehöriger Lage, da sie der Palpation bei Größenzunahme rasch zugängig werden. Die meist nur einseitig kongenital atrophischen Zystennieren sind kaum Gegenstand klinischer Beobachtung geworden, da sie weder Schmerzen, noch Tumor, noch Hämaturie verursachen und daher unerkannt bleiben.

5. Krankheitserkennung.

Bei der systematisch diagnostischen Untersuchung bildet den ersten Abschnitt die Palpation. Fällt bei Erscheinungen, welche auf die Harnwege hinweisen, wie Hämaturie und Nierenschmerzen, der Tastbefund negativ aus, so sind bei positivem Harnbefund die urologischen Methoden, vor allem die Blauprobe zunächst vorzunehmen. Als weiteres kommen die röntgenologischen Untersuchungen, in erster Linie Leeraufnahmen und Pyelographie in Betracht. Bei guter Blauausscheidung und negativem Tastbefund kann die Diagnose mit Sicherheit nur pyelographisch gestellt werden (s. u.). Diese Fälle sind aber nicht sehr häufig und betreffen Zystennieren im Anfangsstadium.

Wichtiger ist der sichere Tastbefund eines einseitigen Tumors (vgl. Tabelle II). Es erscheint daher angezeigt, gerade hierbei den Untersuchungsweg in ganz systematischer Weise kurz durchzugehen. Bei

I. Fehlen renaler Insuffizienzerscheinungen sowie Fehlen entzündlicher Prozesse (Fieber) kommen in erster Linie in Betracht: außer Zystenniere Neoplasma (Zyste), Hydronephrose, geschlossene alte Pyonephrose und eventuell Nephroptose; bei

II. Vorhandensein renaler Insuffizienzerscheinungen:

1. Mißbildung (Aplasie, Hypoplasie, Dystopie der anderen [nicht Tumor-] Seite, Stenose).

2. Harnretention der anderen Seite (Hydronephrose, Nephroptose mit Knickung, Ureterstenose, Kalkulose).

3. Hämatogenes doppelseitiges Nierenleiden, eventuell als Komplikation und

4. Zystenniere.

Bei Vorhandensein entzündlicher Harnerscheinungen: Pyelonephritis bilat., Pyonephrose usw.

Ergibt die I.C.-Probe bei I. beiderseits gute Ausscheidung, so kann es sich nur handeln um renales bzw. pararenales Neoplasma oder Zystenniere, Ptose je nach Palpationsbefund. V.W.V. und Röntgenuntersuchung entscheiden endgültig. Ergibt die I.C.-Probe auf der Tumorseite keine, andererseits normale Ausscheidung, so stehen in Frage: Hydronephrose, geschlossene große Pyonephrose (auch Tbc.), Neoplasma, Zystenniere (meist kompliziert). Hydronephrose ist durch U. K. auszuschließen: retrograde Pyelographie, die bei geschlossener Pyonephrose nicht möglich ist, entscheidet differentialdiagnostisch zwischen Neoplasma und Zystenniere. Ergibt I.C.-Probe, daß die Tumorseite gut, die andere schlecht ausscheidet, so kommt in Frage: Zystenniere, Retention der anderen Seite (durch U. K. auszuschließen), Mißbildung der anderen Seite, Kalkulus oder entzündliche Affektionen; Röntgenuntersuchungen bringen erst die Entscheidung.

Sind beide Seiten bezüglich I.C.-Probe schlecht, so handelt es sich um Zystenniere, doppelseitige Retentionen, durch U. K. auszuschließen, hämatogene (nephritische) Erkrankungen (Sediment!, V.W.V.), chronische Pyelo-Perinephritis und Mißbildung, durch U. K. und röntgenologische Untersuchungen erst auszuschließen.

Doppelseitig tastbare Tumoren bieten geringere diagnostische Schwierigkeiten, da sie für Zystenniere charakteristisch sind. Echte Neoplasmen sind äußerst selten doppelseitig.

Ein klinischer Fall von multiplen Tumoren mit Zystenniere bei tuberöser Hirnsklerose (Fischer, Abschnitt 1) ist nicht bekannt. Foged beschreibt einen Fall, bei dem doppelseitige palpable Tumoren Zystennieren vortäuschten, die Nephrektomie und histologische Untersuchung aber leukämische Infiltrate aufdeckte. Sécrétan fand statt der diagnostizierten Zystenniere ein lymphoblastisches Sarkom.

Zystennieren wurden häufig unter falscher Diagnosestellung angegangen, und zwar: außer Neubildungen der Niere (Wossidlo, Brongersma, Kratzeisen), infizierte Hydronephrose (Wulff, Eisendraht),

Pyonephrose (Chevassu), chronische Pyelonephritis (Feodoroff), Lebertumor (Payr), Milztumor (Tonsini, Braun u. a.), Ileus (Payr, Bisselick: Zökalfistel). Bei sicherem Verdacht auf renale Herkunft der Beschwerden (infiz. Hydronephrose, Pyonephrose) können nur die bis zu Ende geführten systematischen Untersuchungen Fehldiagnosen vermeiden. Bei jedem höckerigen Lebertumor muß an Zystenleber gedacht und danach entsprechend gefahndet werden. Bei einem Milztumor muß bei unverdächtigem Blutbild immer der Nierentumor ausgeschlossen werden. Ist der Milztumor höckerig, so kommen nur Lymphogranulomatose, Zysten, Tbc. und Lues der Milz, evtl. Banti in Frage (Metastasen meist nicht). Im Zweifelsfalle, ob Nieren- oder Milztumor, muß die Pyelographie, evtl. Pneumoperitoneum herangezogen werden.

Wie der Überblick zeigt, ist die schrittweise durchgeführte systematische Untersuchung Grundbedingung für die urologische Diagnostik. Die sicherste klinische Entscheidung, ob Zystenniere oder nicht, bleibt aber einzig und allein der urographischen Methode vorbehalten, die daher im folgenden des näheren gewertet werden soll.

Die Bedeutung der röntgenologischen Darstellung der Nieren durch Pyelographie und Luftfüllung des Nierenbeckens wird verschieden beurteilt. Obwohl die Pyelographie in letzter Zeit immer mehr Anhänger gefunden hat, muß trotzdem ihre überragende Bedeutung immer noch betont werden, zumal die Darstellungsverfahren heutzutage bei geeigneter Technik als gefahrlos angesehen werden dürfen. Die retrograde oder Entfaltungspyelographie gibt uns über das anatomische Stadium der Zystenniere Aufschluß. Es gibt charakteristische Pyelogramme, die jeder Eingeweihte als Zystenniere erkennen kann, doch ist im Auge zu behalten, daß atypische Formen nicht selten sind. Die ersten Beschreibungen von pyelographischen Befunden bei Zystennieren stammen von Adrian-von Lichtenberg und Braasch. Während erstere bereits die Verlängerung und Ausziehung der Kelche erster Ordnung erkannten, konnte Braasch an Hand eines großen Materials zu viel charakteristischeren Zeichen kommen: Auseinanderdrängung bzw. Einklemmung eines oder mehrerer Kelche, Verkürzung bzw. Verbreiterung von Kelchen im Gegensatz zum Neoplasma, Verlängerung oder Rundung des eigentlichen Nierenbeckens und Platzverschiebung des Beckens. Weitere Beobachtungen zeigten die merkwürdigsten Bilder: sie wurden meistens als bizarr und von Riesenausmaßen (E. Joseph) oder verzerrt (Negro, Papin, Gottlieb, Ascoli) bezeichnet, Reysek hebt die Hyperramifikation, Morrisey-Smith verwaschene Grenzen des Nierenbeckens hervor, Rossen u. a. destruktive Veränderungen des Pyelogramms, Bitschai erkennt Retortenform. Ward-Stewart halbmond-, Hennig schalenförmige, Grauhan kolbenförmige Kelchenden. Diese Andeutungen mögen genügen, um die Vielgestaltigkeit und die Abweichungen vom Normalen beim Zystennierenpyelogramm hinzustellen. Viele Pyelographien sehen, wenn sie einseitig ausgeführt und gedeutet werden, denen eines Neoplasmas ähnlich und haben so Irrtümer veranlaßt (Bachrach, Paschkis, Illyes, Sécrétan u. a.). Es ist wichtig, daß man von einer typischen Pyelogrammform, wie wir sehen, nicht sprechen kann, aber es ist ebenfalls unrichtig, wie Blatt, Paschkis,

Stutzin u. a. behaupten, daß es kein typisches Pyelogramm der Zystenniere gibt. Das Atypische ist gerade das Typische (Bachrach): dieses Typische liegt in der stets gleichen Art der gleichmäßig und auf beiden Seiten die ganze Niere befallenden raumbeanspruchenden Größenzunahme der vielen Zysten, die, wenn einseitig, dem des malignen Neoplasmas, insbesondere des infiltrierenden Adenokarzinoms im Gegensatz zu hypernephroiden Gewächsen, und anderen Erkrankungen seltenerweise wohl einmal ähneln, aber nicht gleichen kann. Auch das normale Pyelogramm kann Zystennierenformen eines Pyelogramms vortäuschen (Eisendraht). Die Verschiedenartigkeit der Pyelogrammform ist im wesentlichen von dem Grade des Zystenwachstums, d. h. der Zahl und der mehr oder weniger unregelmäßigen Größe der Zysten abhängig, das Bild selbst bleibt für Zystenniere ein typisches.

Verfolgen wir das Wachstum einer Zystenniere, so werden uns die einzelnen Veränderungen klar, die das Nierenbecken und die Kelche, mithin auch das Pyelogramm, durchmachen.

Die im Beginn der Entwicklung stehende Zystenniere weist viele kleine, stecknadelkopfgroße Zystchen auf, die so geringe Veränderungen an den Kelchen setzen, daß sie praktisch nicht auffallen können. Ist die Zystenzahl sehr groß, so tritt als erstes eine kaum merkliche Verlängerung und Verdünnung der Kelchhälse ein. Das Pyelogramm einer solchen Zystenniere ist von einem normalen nicht zu unterscheiden (s. Bild 4 u. 5), die Diagnose nur von ganz Erfahrenen vermutungsweise zu stellen (I. oder Anfangsstadium). Bei weiterem Zystenwachstum tritt deutlich Verlängerung der Kelche ein, im Gegensatz zu Tumoren aber die ganze Niere betreffend. Im einzelnen gleicht das Bild dem eines normalen Pyelogramms, bei dem jedoch die Achse, auf welcher Becken und Kelche liegen, kürzer ist, es sei denn, es handelt sich um Einzelnieren. Eine leichte Einengung und Ausziehung, besonders am oberen Pol des Nierenbeckens, tritt gewöhnlich hinzu, meist unter gleichzeitiger Abplattung der Kelchspitzen oder kolbenförmiger bzw. glockenförmiger Auftreibung der Kelchenden. Zwischen den einzelnen Kelchen machen sich runde Ausbuchtungen in das Nierenbecken hinein bemerkbar (vgl. Bild 5). Bei stärkerer Nierenbeckenausdehnung werden jedoch die Kelche stärker deformiert (s. Bild 6). Bei derartigen Bildern ist in diesem II. Stadium bereits die Diagnose Zystenniere mit großer Wahrscheinlichkeit zu stellen. Im weiteren Ver-

Bild 4. Zystenniere im Anfangsstadium. Pyelogramm vom normalen fast nicht zu unterscheiden. Aus Hennig, Z. urol. Chir. **27** (1929).

Bild 5. Die Entwicklungsstufen des pyelographisch-anatomischen Bildes.

Pyelographisch-anatomische Stadien:

I. Stadium: *a*
II. Stadium: *b* (nach Hantschmann).
III. Stadium: *c* (nach Fuss), *d* u. *e* (nach Talman), *f* (rechts) (nach Noszkai).
IV. Stadium: *f* (links), *g* (nach Kaufmann), *h* u. *i* (nach Cumming), *k* (nach Shapiro), *l* (nach Noszkai), vgl. ferner Joseph-Perlmann, Harnorgane im Röntgenbild, Tafel 57.

Fehldeutungen:

m (nach Hantschmann): Zystenniere vermutet. Befund: Tuberkulose der Niere.
n (nach Sécrétan): Zystenniere vermutet. Befund: lymphoblastisches Sarkom.

Bei *a*—*l* entsprechen 3 cm etwa 4 Wirbelkörpern.
Bei *m*—*n* entsprechen 3 cm etwa 2 Wirbelkörpern.

lauf treten sehr eigentümliche, zuweilen charakteristische Veränderungen an den Kelchen auf. Die Kelche zeigen nämlich vielfach schüsselartige Einkerbungen, mitunter halbmondförmige (s. Bild 7) sehr intensive Schatten (Ward-Steward) oder sind plump: die ganze Niere verändert ihre Achsenteilung zur Medianlinie: sie stellt sich parallel zu ihr. Die Pyelogrammlänge beträgt mindestens 3 Wirbelkörper; die Kelche, besonders die mittleren, sind nicht immer gut dargestellt (III. Stadium, Bild 5, 7 u. 8). Der Harnleiter muß ferner um den unteren mittleren Nierenpol einen größeren Bogen zurücklegen, er wird ausgezogen wie bei Tumoren des unteren Poles. Je größer die Zystenniere wird, um so gigantischer, bizarrer werden die Formen im einzelnen, um so typischer das Pyelogramm. Sehr große Zystennieren, meistens dekompensierte Nieren in diesem IV. Stadium (Bild 5, 9 u. 10) weisen erhebliche Verdrängung des Ureters medianwärts auf. Die Kelchhälse werden oft stark zusammengepreßt, so daß sie überhaupt nicht mehr sichtbar werden; dann sind nur noch die Kelchenden verzerrt, oft auch gar nicht sichtbar. In sehr fortgeschrittenen Fällen verschwinden auch diese, so daß nur noch ein von Zysten wellenförmig begrenztes, langes, schmales Gebiet den Nierenbeckenhohlraum darstellt. Auch können sich an den Enden stark konkav begrenzte, meistens dreieckige Erweiterungen oder ringförmige Flecken zeigen; manchmal weist das Nierenbecken ebenfalls dreieckige Formen auf, so daß das ganze Bild von riesigem Ausmaß als drachenartig bezeichnet wurde. Derartige Bilder lassen bereits hochgradige zystische Veränderungen innerhalb der Niere und schwere Funktionsstörungen vermuten. Es sei nochmals darauf hingewiesen, daß diese stadienweise Einteilung nicht mit der Gradeinteilung der Leistungsfähigkeit der Nieren parallel zu gehen braucht, wie u. a. auch aus Fall 3, Bild 9 (s. d.) hervorgeht. Auch weist das pyelographisch-anatomische Bild durch konservativ-operatives Vorgehen weit eher und stärker eine Rückbildung auf (Zinner) als die Funktionsprüfungen angeben.

Bild 6. Linksseitiges Pyelogramm von Fall 1. II. Stadium des anatomisch pyelographischen Prozesses. Nierenbecken weit, Kelche in verschiedener Weise entstellt; unterster Kelch zeigt Glockenform. Diagnose wahrscheinlich, aber nicht sicher.

Nach der Schilderung der Entwicklung des anatomischen Bildes des Nierenhohlraums im Verein mit dem Pyelogramm ist es verständlich, daß viele Autoren (Gottlieb, Grauhan, Joseph, Ludowigs, Tennenbaum, Eisendraht-Koll) von einem typischen Pyelogramm sprechen, die anderen jedoch ein Charakteristikum ablehnen. Beweisend für Zystenniere ist die Doppelseitigkeit eines derartigen Bildes, in den ersten beiden Stadien nur vermutungsweise. Spricht ein Bild z. B. nur einseitig für Zystenniere und ist das Bild der anderen Seite normal, so kann es sich wohl um eine einseitige stärker ausgeprägte Zystenniere handeln, kann aber ebensowohl ein die ganze Niere infiltrierender Tumor sein (Illyes, Hennig, Sécrétan u. a., s. Bild 5), der durch seinen diffusen, raumbeanspruchenden Prozeß ähnliche Bilder hervorruft. Das klinische Bild: Verlauf und Gesamtnierenleistung spielen zur Sicherung der Diagnose eine wichtige unterstützende Rolle.

Bild 7. Rechtsseitiges Pyelogramm von Fall 1. III. Stadium. Becken weit, langgestreckt, starke Einplattung der oberen Kelche. Ausgeprägte Halbmondform des einen Kelches.

Die Ausführung der gleichzeitigen, doppelseitigen Pyelographie wird von Cumming, Eisendraht-Koll u. a. im Gegensatz zu Grauhan, Mayo, Joseph u. a. als gefährlich angesehen; sie ist aber heutzutage bei guter Technik und entsprechender Wahl des Kontraststoffes (z. B. Abrodil, Perabrodil, Uroselektan) ungefährlich. Die beobachteten, plötzlich einsetzenden Insuffizienzerscheinungen nach Pyelographie (Herman) oder Ureterkatheterismus (Renner) dürften auf reflektorischem Wege zustande kommen. Deshalb ist es bei verdächtigen Fällen ratsam, die doppelseitige Pyelographie in zwei Zeiten auszuführen.

Als weiteres Hilfsmittel zur morphologischen Darstellung der Zystenniere dient die Pneumoradiographie und das Pneumoperitoneum; letztere ist zur Unterscheidung von Milz- und Nierentumor herangezogen worden (Steinitz, Prades), führte aber nicht immer zur Sicherung der Diagnose (Hueck). Die Luftfüllung des Nierenlagers ist gerade bei dem labilen Gleichgewicht bei Zystennieren eine nicht ungefährliche Methode. Die gleichmäßigen, höckerigen Umrisse einer vergrößerten Niere bei Pneumoradiographie des Nierenlagers können bei guter Aufnahmetechnik

je nach Beschaffung des Nierenlagers mit röntgenologischen Leeraufnahmen herausgearbeitet werden. In den häufigen Fällen von gleichzeitiger Perinephritis sclerotica werden sogar glatte Umrisse vorgetäuscht. Die Gefährlichkeit dieser Methode (Joseph, Brecher, Pflaumer, Gagstatter) steht in keinem Verhältnis zum Ertrag. Joseph und Illyes halten die Pneumoradiographie des Nierenlagers für gefährlicher als eine Probefreilegung.

Wenn die Pyelographie nicht ausführbar ist, dann kann eine dieser röntgenologischen Methoden als Notbehelf angewandt werden. Bei pyelographischen Bildern, die nicht gedeutet werden können, handelt es sich entweder um Anfangsstadien, die durch Pneumoradiographie und Pneumoperitoneum erst recht nicht kenntlich werden, oder aber es liegt eine irreführende Komplikation vor, die der Diagnose erhebliche Schwierigkeiten bereiten kann und das Grundleiden häufig übersehen läßt. Bei suffizienten und nicht sehr großen Nieren vermag, wenn überhaupt, nur die Pyelographie die Sachlage zu klären.

Bild 8. Doppelseitige Entfaltungspyelographie von Fall 2. III. Stadium. Achsen parallel zur Medianlinie. Nierenbecken langgestreckt. Platte und kolbenförmige sowie fehlende Kelche. Leichte Abdrängung des Harnleiters.

Ein anderes wichtiges und einfaches Hilfsmittel ist die Ausscheidungsurographie. Da diese gleichzeitig eine Teilfunktionsprüfung darstellt, ist sie in den Fällen von mangelhafter oder verzögerter Jodausscheidung zur Darstellung der Hohlräume unbrauchbar. Das gilt besonders für fortgeschrittene Fälle von Zystennieren; die verzögerte Ausscheidung läßt oft bei der schwachen Schattengebung nur mit Mühe die Zystenniere erkennen. Die Kelchenden sind zwar gut dargestellt, hängen jedoch selbst in noch nicht sehr fortgeschrittenen Fällen nicht sichtbar mit dem Nierenbecken zusammen (vgl. Bild 9). Die Deutung hat hier besonders vorsichtig zu geschehen, weil die Aussparungen des Pyelogramms in der Regel funktionelle physiologische Zustandsbilder darstellen, die nichts mit anatomischer Formgebung wie bei Neoplasmen zu tun haben. Der Vergleich von Entfaltungs- und Ausscheidungsurogrammen gleicher Zystennieren läßt daher erkennen, daß die intravenöse Urographie das Bild eines scheinbar viel schwereren anatomischen Zustandes darstellt, als es

tatsächlich der Fall ist. Im allgemeinen kann gesagt werden, daß bei noch guter Kontraststoffausscheidung diagnostisch brauchbare Bilder zustande kommen, die, wie gesagt, mit großer Vorsicht gewertet werden müssen.

Die röntgenologischen Untersuchungsmethoden, im besonderen die retrograde Pyelographie, sind die unstreitbar wesentlichste Stütze für die sichere Diagnosestellung, wie es auch von den meisten Autoren anerkannt wird. Behauptungen, wie sie O. Meyer noch vor einigen Jahren aufgestellt hat — auch Stutzin äußerte sich vor kurzem ähnlich —, daß die Pyelographien bei Zystennieren nicht nur überflüssig, weil sie ja nur Aufschlüsse über die stets sekundären Veränderungen des Nieren-

Bild 9. Ausscheidungsurographie von Fall 3 zeigt noch einen Rest nach 6 Stunden. IV. Stadium. Links sind nur noch einige Kelchspitzen angedeutet. Rechts: obere Kelche ohne sichtbaren Zusammenhang mit dem schwer veränderten Nierenbecken. Relativ gute Blauausscheidung.

beckens geben können, sondern strikte kontraindiziert seien, weil bei dem labilen Gleichgewicht viel geringere Anlässe zu Insuffizienzerscheinungen führen können als die gefährlichen Kontrastmittel, sind heute hinfällig. Denn es stehen harmlose Kontrastmittel, wie Uroselektan, Abrodil und Perabrodil zur Verfügung, und eben jene sekundären Veränderungen, deren Entwicklung im Röntgenogramm wir zur Genüge dargetan zu haben glauben, reichen dem modernen Kliniker zur sicheren Diagnose aus. Es sei noch erwähnt, daß gerade bei Zystennieren Thorotrast wegen der Spätschädigungen, wie Hennig-Lechnir, Scheele, F. Krauss beobachteten, zu vermeiden ist.

6. Anzeigestellung und Behandlung.

Die Auffassung, daß die Zystennierenerkrankung auf einer Mißbildung beruht, läßt die Heilung außerordentlich getrübt erscheinen. Doch sind, wie wir in Abschnitt I gezeigt haben, von jeher Stimmen laut geworden, die dieses Leiden auf dem Boden einer kongenitalen Lues entstanden wissen wollen und bei entsprechender antiluischer Behandlung Besserung erzielt haben (Goyena). Gleichgültig, ob die subjektive Besserung sowie die Rückbildung der tastbaren Größenausdehnung der Nieren auf diese Behandlung zurückzuführen oder nur als Täuschung zu deuten ist, sie fordern auf, unter allen Umständen in jedem zukünftig

Bild 10. IV. Stadium. Pat. bereits urämisch. Starke Harnleiterverdrängung und sehr langgezogene Nierenbecken.

erkannten Fall von Zystennieren zumindest die Ausführung der Wa.R. anzustellen und auf irgendwelche Zeichen der Lues cong. zu fahnden. Wenn es gelingen sollte, auch nur einen kleinen Teil von Zystennierenerkrankungen von vornherein auszusondern und mit dieser Ätiologie in Zusammenhang zu bringen, dann erst dürfte der Weg zu einer kausalen Therapie im Gegensatz zur bisherigen palliativen geebnet sein; die Aussichten sind jedenfalls sehr gering.

Im übrigen sind die therapeutischen Maßnahmen in viel stärkerem Maße von der Leistungsfähigkeit des Nierengewebes als von dem Grade des anatomischen Prozesses abhängig. Das geht aus unserer Betrachtung über die Funktion der Zystennieren hervor. Es sei daher nochmals an

das Schema erinnert, das uns über die Arbeitsleistung der Nieren stadienweise orientiert.

1. Suffizienz mit Reservekräften,
2. Suffizienz ohne Reservekräfte,
3. Insuffizienz mit kompensatorischen Maßnahmen,
4. Insuffizienz mit nicht ausreichenden kompensatorischen Maßnahmen (Dekompensation),
5. vollständiger Nierenzusammenbruch.

Erinnern wir uns an die von uns so hervorgehobenen häufigen Remissionen, so müßte folgerichtig eine interne Therapie öfters zum Erfolg, d. h. zu Remissionen führen. Daß streng durchgeführte Diätmaßnahmen insuffiziente Zystennieren in ein Stadium der Suffizienz, sogar mit Reservekräften zurückführen kann, geht aus einigen mitgeteilten Fällen des Schrifttums hervor.

Daß Zystennieren, die bereits einen Zusammenbruch aller Nierentätigkeit zeitigen, nach unserem Schema also das 5. Funktionsstadium, weder diätetisch, noch medikamentös, noch operativ zu Remissionen gebracht werden können, ist verständlich. Wenn gelegentlich schwere chronische sklerosierende oder entzündliche Nephropathien mit Diät, entsprechendem Wasserhaushalt und entsprechender medikamentöser Verordnung aus dem Stadium der Insuffizienz mit Dekompensation, d. h. der mangelhaften Ausscheidung harnfähiger Stoffe, bei der bereits die kompensatorischen Kräfte des Organismus wie z. B. verzögerte Ausscheidung nicht mehr ausgereicht haben, in das der kompensierten Insuffizienz zurückgebracht werden können, so ist das bei der Zystenniere in noch viel stärkerem Maße der Fall. Durch strengste Schonung kann die Zystenniere sich so erholen, daß die normale Ausscheidungsfähigkeit wieder aufrecht erhalten wird, sei es ohne oder auch mit geringen Reservekräften. Die Leistungsfähigkeit der Niere darf hier nicht unterschätzt werden; denn die jeweils durch die gewöhnlichen Funktionsprüfungen festgestellte Arbeitsleistung sagt nicht ohne weiteres etwas über ihre Erholungsfähigkeit aus. Erst Diät, Ruhe und auch Entlastung des Nierenbeckens von gestautem Restharn können auf bessere Leistungsfähigkeit schließen lassen. Bandler sah den Rückgang des auf 61 mg% erhöhten Rest-N auf 21 mg%, sowie Kleinerwerden des Tumors auf $^1/_3$ seiner Größe nach einfachem Ureterkatheterismus. Die hier beigegebenen Abbildungen zeigen, daß das Nierenbecken oft eine Harnstauung aufweist. Zu vermeiden ist ferner eine plötzliche Überbelastung durch eine Trinkkur, wenn keine genügenden Reservekräfte vorhanden sind. Picatoste sah nach Trinkkur Oligurie, Hämaturie und Exitus im Koma auftreten. Vor irgendwelchen operativen Eingriffen bei einfachen Zystennieren sollte stets die Erholung der Nieren angestrebt werden; dann werden auch die Erfolge der operativen Therapie günstiger sein.

Eine Rückbildung von zystischen Nierentumoren durch therapeutische Röntgenbestrahlung sah Grant. Ob durch diese therapeutische Maßnahme eine günstige Wirkung auf die Funktion erzielt wird, erscheint jedoch recht fraglich.

Für den Operationserfolg ist die Leistungsprüfung der Nieren, vor allem der Volhardsche Wasserversuch von sehr großer Bedeutung. Bei Konzentrationseinschränkungen bis 1012 und Ver-

dünnungsunfähigkeit bis herab zu 1005 mit starkem negativen Ausfall der Blauprobe ist die Prognose stets ungünstig (vgl. Tabelle I u. IV), gleichgültig ob der Rest-N noch niedrig ist und ob es sich noch um kompensierte Insuffizienz handelt. Bei guter Verdünnung ist eine konservative Operation in jedem Falle zu versuchen, nicht aber bei mangelnder Verdünnungsfähigkeit, da dabei bereits komplizierende nephritische oder nephrosklerotische Prozesse mitspielen. Ist zwar sehr geringe Konzentrationsfähigkeit vorhanden, d. h. 1001—1012, sogar bis 1010, bei selbst verzögerter Blauausscheidung, sind konservative Operationsverfahren noch zu versuchen, auch wenn der Rest-N bereits erhöht ist. Probefreilegungen sind prognostisch als ungünstig aufzufassen, da die günstige Wirkung der Entlastung, wie wir sie nach konservativen Methoden beobachten, offenbar fehlt. Bei Konzentrationseinschränkung von 1001 bis über 1015 (bis 1020) bieten konservative Operationen günstige Aussichten, auch wenn der Rest-N bei 60 mg% erhöht ist und Probefreilegungen werden ohne Schaden ertragen. Ergibt die I. C.-Probe eine sehr starke Differenz der beiden Nieren, so kann die Nephrektomie der nicht arbeitenden Niere zu guten Dauererfolgen, bis zu mehrjährigem Wohlbefinden führen, wobei zu bemerken ist, daß die verbleibende Niere an Größe stetig zunimmt. Die wenigen verzeichneten Spätkontrollen bezüglich Funktionsprüfungen ergaben stets schlechtere Funktionen, wenn auch bei leidlichem allgemeinen Befinden (kompensierte Insuffizienz).

Für die Indikation der Nephrektomie ist nicht allein die Blauprobe entscheidend; als Grundlage hat vielmehr der V.W.V. zu dienen. Ist die Gesamtnierenleistung genügend, d. h. im Falle der Suffizienz, so ist gegen eine Nephrektomie bei einseitig fehlender, anderseitig guter Blauausscheidung nichts einzuwenden. Ist die Gesamtausscheidung ungenügend, d. h. im Fall der Insuffizienz, gleichgültig ob kompensiert oder nicht, so ist die Nephrektomie zu unterlassen zugunsten einer konservativen Methode. Konservative Operationen — nicht Probefreilegungen — können in jedem der ersten 4 Funktionsstadien nach entsprechender Vorbehandlung ausgeführt werden. In Anbetracht der ungünstigen Resultate der Probefreilegungen, d. h. eines Eingriffs ohne gleichzeitig die Zystenniere zu entlasten, ist dieser zu verwerfen. Er ist, wie Tabelle I zeigt, bei starker Konzentrationsunfähigkeit absolut kontraindiziert. In jedem solchen Falle (zufällige Entdeckung der Zystenniere) sollten stets palliative Maßnahmen (Zysteneröffnungen), wenn sie auch noch so nutzlos erscheinen mögen, nicht unterlassen werden. Das durch Zysteneröffnung entlastete Nierengewebe verträgt jede Operationsschädlichkeit wie Narkose und Schock besser als das unter Druck und Spannung belassene.

Nach O. Meier wurde bei seinem ersten Fall, der auf der einen Seite schlechte, auf der andern Seite verminderte Blauausscheidung aufwies, mit Erfolg nephrektomiert. Wenn er sehr richtigt sagt, daß nicht die verminderte Funktion ausschlaggebend ist, sondern die Funktionsfähigkeit, die die verbleibende Niere noch in sich trägt, und zwar nach Aufhebung des reno-renalen Reflexes, so darf Meier entgegengehalten werden, daß dieser Gedankengang in gleicher Weise auf die nicht funktionierende Niere übertragen werden kann, wenn konservativ

statt radikal vorgegangen worden wäre. Da durch die Nephrektomie das an sich reduzierte funktionsfähige Gewebe verringert wird, halten wir die Nephrektomie bei unkomplizierten Zystennieren für nicht indiziert, auch wenn sehr schlechte Blauausscheidung nur einer Seite vorliegt. Schmerzen und Hämaturie sind keine Indikationen zur Nephrektomie. Bedrohliche Blutungen, die bei unkomplizierten Zystennieren äußerst selten vorkommen, sind durch ausgiebige Payrsche Ignipunktur zum Stehen zu bringen, wie vier Fälle von Blum beweisen. Auch weder Payr noch Feodoroff, die über ein großes Zystennierenmaterial verfügen, hatten eine Zystenniere wegen Blutungen entfernen müssen. Schmerzen und Harnstauung sind durch gleichzeitige Nephropexie zu zu beseitigen. Feodoroff heftet, weil die Größe der Niere die übliche Nephropexie häufig unmöglich macht, die Schnittränder größerer Zysten oder einen aus der fibrösen Kapsel gebildeten Lappen an die Muskelränder des Lumbalschnittes an. Die vollständige Dekapsulation (Rolando, Edebohls) ist technisch meist unmöglich und hat sich zudem als unzureichend herausgestellt (Brin, Talman), es sei denn mit gleichzeitiger Exzision von Zysten (Taendler, Mikaniewski). Auch die Nephrotomie ist verlassen, seitdem Sieber und Mikaniewski ihre hohe Mortalität von 30% erkannt haben. Die vereinzelt ausgeführten Resektionen (Chavannez, Lefevre, de Quervain, von Haberer) wurden entweder an umschriebenem polyzystischem Gewebe oder großen Zysten ausgeführt. Die Punktion der Zysten (Rovsing) sowie die Zystenausschälung (Küster, Marion) ist zugunsten der Ignipunktur Payrs verlassen. Diese Operation mit anschließender Fixation ist die Operation der Wahl bei unkomplizierten Zystennieren, wenn eine oder beide Nieren vergrößert sind. Die Operationsgefahr hängt in erster Linie vom jeweiligen Funktionszustand ab, das Spätresultat von der Arbeitsfähigkeit der Nieren.

Bei den komplizierten Zystennieren sind bedrohliche Erscheinungen so lange wie möglich konservativ anzugehen, die gewöhnliche pyelitische Attacke erfordert keine Operation, eher können Ureterkatheterismus und medikamentöse Therapie zum Rückgang beitragen. Bei Zystenvereiterung wie auch bei Karbunkel der Nieren ist die Niere nicht gleich zu opfern, sondern außer mit Ignipunktur aller erreichbaren Zysten zu nephrotomieren evtl. der Abzeß mit dem Glüheisen auszubrennen (Bier). Bei guter Funktion der anderen Niere und anhaltendem septischen Fieber ist die vereiterte Niere gleich zu entfernen. Liegt dem Fieber ein stark infizierter Nierenstein zugrunde, so ist nur konservativ zu operieren, da die Gefahr der Anurie wegen der bei Zystennieren häufig doppelseitigen Steinbildung erheblich steigt. Lebensbedrohliche Blutungen können hierbei die Nephrektomie fordern (Wossidlo). Desgleichen wird man bei Rupturen zur Nephrektomie gezwungen. Stellen sich bei einer Gravidität urämische Zeichen von Seiten der Zystenniere ein, so sollte als erste und vielleicht auch erfolgreichste Maßnahme die beiderseitige Nierenbeckenentlastung durch Katheterismus ausgeführt werden.

Bei Vorhandensein einer Nephrosklerose (oder chronisch pyelonephritscher Veränderungen), die sich im Gegensatz zur Zystenniere

durch mangelnde Verdünnungsfähigkeit äußert, ist selbst eine konservative Operation und Narkose möglichst zu vermeiden. Die Prognose ist gerade hier für jeden Eingriff schlecht (vergl. Tabelle IV), trotz eines gut verlaufenen Falles von Feodoroff, der bei einem S. G. von 1005—10 und 70 Rest-N eine Ignipunktur ausführte. Payr empfiehlt bei schlechter Nierenfunktion überhaupt von palliativen Operationen Abstand zu nehmen und im Notfall die großen zystischen Hohlräume zu punktieren.

Für die Anzeigestellung einer Operation bei einfachen Zystennieren sei nochmals betont,

1. daß Probefreilegungen bei fortgeschrittenen Fällen nicht angezeigt sind, sondern stets irgendeine Entlastung angestrebt werden muß,

2. daß Ignipunktur selbst bei schlechter Gesamtarbeitsleistung gute Erfolge zeitigt, es sei denn, daß die häufige Komplikation der

3. Nephrosklerose besteht, die vor allem durch die Verdünnungsfähigkeit erkennbar wird und die eine Operationsmortalität von 85% aufweist,

4. daß Blutungen und Schmerzen keine Nephrektomieindikation abgeben.

Fall 1. M. M., 32jähr. Frau. Kommt wegen Hämaturie, keine Schmerzen im Rücken oder Blase, kein Fieber. Vor $2^1/_2$ Jahren und vor einem halben Jahr antiluische Kur. Zurzeit Wa.R. negativ. — Befund: Außer Rauheit der Tibia und fehlerhafter Zahnstellung keine Anzeichen einer kongenitalen Lues. — Urin: Stark eitrig und sanguinolent. Im Sediment massenhaft Leukozyten und Erythrozyten. Kulturen steril. — Zystoskopie: Blase o. B. Hämaturie rechts. F. P. Indigkarmin rechts nach 7 Min., gut blauer, kräftiger Strahl; links bis 12 Min. keine Funktion; U.K. links kein Hindernis, klarer, schwach blauer Urin. — Pyelographie links, später rechts ergibt Zystenniere (s. Bild 6 u. 7). Links II., rechts III. anatomisches Stadium.

Fall 2. M.R., 48jähr. Mann. Im Januar 1931 2 Tage lang ziehende Schmerzen in der linken Lendengegend. Hämaturie. Seitdem zeitweise Schmerzen beiderseits. — Befund: Mittelgroßer Pat., guter E.Z., Cor links 2 Querfinger verbreitert, R.R. 185/110, Abd. weich, leicht eindrückbar, Nieren beiderseits nicht zu palpieren. — 17. März Urin klar, sauer, Pus ++, Albumen +. — Zystoskopie: o. B. F. P. rechts nach 15 Min., links nach 20 Min. mittelblau. U. K. links o. H. 27 cm^3 Urin tropft in kontinuierlicher, später rhythmischer Tropfenfolge mittelblau. Harnstoff im Blut: 36 mg%. — V.W.V. S. G. 1003—1015, Menge in 4 Std. 1030 cm^3, in 24 Std. 1720 cm^3. — Pyelographie: Zystenniere (Bild 8). — Intravenöse Pyelographie 50 cm^3 Abrodil (30%): Verspätete Ausscheidung. Funktionell: Stadium der kompensierten Insuffizienz. Anatomisch: III. Stadium.

Fall 3. Frl. D., 38 Jahre. 1922 rapide Gewichtsabnahme, Wanderniere rechts festgestellt, sowie Adnexitis, Exstirpation des rechten Ovars. 1925 akuter Brechdurchfall und starke Rückenschmerzen. Seitdem häufiger Brechreiz, ständig Rückenschmerzen. Pat. ging ihrer Beschäftigung nach. Bis 1932 leidliches Wohlbefinden. 1932 Appetitlosigkeit, Schmerzen. — Befund: Reduzierter E. Z., Zunge trocken und belegt, keine Ödeme. Abd.: Links und rechts große bis handbreit unter den Nabel reichende Tumoren mit zystischen Höckern. R.R. 175/100. — Urin: Alb. +, Pus +. — Zystoskopie: o. B. F. P. beiderseits nach 8 Min. schwach blau. Blutharnstoff: 22 mg%. V.W.V. S. G. 1002—1015, in 4 Std. 1200 cm^3, in 24 Std. 2000 cm^3. — Intravenöse Pyelographie (s. Bild 9). Funktionell: Stadium der kompensierten Insuffizienz. Anatomisch: III. Stadium. — 22.VII. 1933 Ignipunktur rechts. Zusehende Erholung, starke Gewichtszunahme, nach $^1/_2$ Jahr: Urin Albumen Spuren, rechts 4 Min. tiefblau, im kräftigen Strahl, links 8 Min. schwach blau.

Fall 4. B. L., 40jähr. Mann. Vater und Bruder des Pat. sind an Zystenniere verstorben. 1921 zum erstenmal plötzlicher heftiger Schmerzanfall in der Nierengegend. Nach 6wöchiger klinischer Behandlung bei sehr hoher Temperatur erfolgte eine Operation links wegen Zystenniere. Damals wurden die Zysten eröffnet und der Eiter entleert, wonach Besserung auftrat. Seit 6 Wochen zunehmende Schwäche, Schwindel, Abmagerung, Druck in der rechten Nierengegend und starkes Kältegefühl. — Urin: Klar, sauer. Albumen positiv. Pus: Spuren. R.R. 180/105. — Palpation: Beiderseits in der Nierengegend ein derber länglicher Tumor mit höckriger Oberfläche deutlich zu fühlen. — Zystoskopie: Blase und Ostien o. B. F. P. beiderseits nach 7 Min. mittelblau, in mäßig kräftigem Strahl. U. K. dringt beiderseits ohne Hindernis 25 cm hoch. Es tropft beiderseits dünner mittelblauer Urin in rascher Tropfenfolge ab. — Pyelographie ergibt doppelseitige Zystenniere.

Fall 5. D., 56jähr Frau. Seit einigen Monaten Schmerzen in der linken Bauchseite, zunehmende Mattigkeit, öfters Übelkeit, Obstipation. Ein Bruder an Nierenleiden gestorben. Pat. hat 4 Geburten durchgemacht, die Kinder sind alle gesund. — Pat. wird eingeliefert wegen sehr starken Erbrechens seit einigen Stunden. — Befund: Abgemagerte elend aussehende Frau. Leib etwas aufgetrieben. Die Palpation ergibt in der linken Nierengegend einen unregelmäßig begrenzten, ziemlich derben, gelappten Tumor, der kaum verschieblich ist, das Kolon liegt vor ihm. Rechts ist unter der Leber eine undeutliche Resistenz zu fühlen. — Urin: Alb. +, Pus ++, Bakt. — Röntgenaufnahme des Dickdarms: Kolon frei, Transversum bis ins kleine Becken reichend. — Urinmenge knapp 200 cm^3. Dauernd Erbrechen, Benommenheit, doppelseitige U. K. fördert keinen Urin zu Tage. Nach 2 Tagen Exitus im Koma.

Schriftenverzeichnis.

Adrian-v. Lichtenberg, Die klinische Bedeutung der Mißbildungen der Niere. Z. urol. Chir. **1**, 139 (1913). — *Albarran-Imbert,* Traité des tumeurs du rein. Paris 1903. — *Atonna-Morrisey,* Polycystic kidney. Ann. Surg. **84**, 846 (1926). — *Bachrach,* Disk. Wiener Urol. Ges. 21. IV. 1926. Z. urol. Chir. **24**, 417 (1928); **21**, 380. — *Bandler,* Polycystic kidneys (bilateral) with bilateral hydronephrosis. Ann. Surg. **2**, 487 (1927). — *Bauer, K. H.,* Erbkonstitutionelle Systemerkrankung und Mesenchym. Klin. Wschr. **1923**, 14. / Allgemeine Konstitutionslehre in Kirschner-Nordmann, Handbuch der Chirurgie **1**, 297. / Breslauer Chir. Ges. 26. VII. 1933. — *Berner,* Die Zystenniere. Jena 1913 (Lit.). — *v. Bisselick,* Occlusion intestinale aigue par un rein polycystic. J. d'Urol. **2**, 813 (1912). — *Bitschai,* Zystenniere. Z. Urol. **20**, 214 (1926). Disk. Berl. Urol. Ges. 25. III. 1930. / Z. Urol. **25** (1931). — *Blatt,* Zur chirurgischen Klinik der Zystennieren. Z urol. Chir. **23**, 244 (1927). / Zur Diagnose und Therapie der Zystenniere. Ebenda **24**, 415 (1928). / Wiener Urol. Ges. **11** (1921). / Z. urol. Chir. **9** (1922). — *Blum,* V., Die angeborene Zystenniere vom internen und chirurgischen Standpunkt. Wien. klin. Wschr. **1926**, 40, 1132. — *Borst,* Verh. dtsch. path Ges. 1904. — *Brausch,* Clinical data of polycystic kidney. Surg. etc. **23**, 697 (1916). — *Bradford,* zit. nach Veil. — *Brecher,* Demonstration von Bildern von Pneumoradiographie des Nierenlagers. Z. urol. Chir. **20**, 267 (1926). — *Brin,* Symptomes diagnostique et traitement des cystes non hydatiques du rein. 15e session frç. d'urol. 1912, 1. — *Brongersma,* Rein cystique. J. d'Urol. **16**, H. 5, 430 (1923). — *Bull,* Infizierte Zystenniere, Nephrektomie, Heilung. Arch. klin. Chir. **91** (1910). — *Busse,* Über Zystennieren und andere Entwicklungsstörungen der Niere. Virch. Arch. **175** (1914). — *Cairns,* Heredity in polycystic disease of the kidneys. Quart. J. Med. **18**, 359 (1924 25). — *Canelli,* Sulla patogenesi del rene policistico cong. Scribi med. **489** (1932). Ref. Z. urol. Chir. **36**. — *Cetroni,* Cassistica di patologia fetale (da Lues). Clin. obstetr. **29**, 521 (1927). — *Chauvin-Tristant,* Rein polycystique tuberculeux. J. d'Urol. **23**, H. 5, 425 (1927). — *Chevassu,* Tuberculose d'un rein polycystique. Ebenda **24**, 557 1927). — *Chotinski,* Über Zystenniere. Inaug.-Diss. Bern 1882. — *Christeller,* Über Zystennieren. Med. Klin. **1927**, 38, 1447. — *Clairmont,* Die Operation der polyzystischen Niere. Zbl. Chir. **1925**, 878. — *Coenen,* Über die Zystenbildungen der Niere, Leber, Milz und ihre Entstehung. Berl. Med. Wschr. **1911**, 4, 153 Fall von kong. Zystenniere mit Tuberkulose. Ebenda **1907**, 44, 756. — *Crawford,* Polycystic kidney. Surg. etc.

36 (1923). — *Cumming,* Polycystic kidney disease. J. of Urol. **19**, 149 (1928). — *Depage,* Contribution à l'étude du rein cystique. Ann. Soc. belge Chir. **5** (1895). — *Delore-Croizat,* Contribution à l'étude de la maladie polycystique. Arch. franco-belge Chir. **31**, 177 (1928). — *Dunger,* Zur Lehre von der Zystenniere mit besonderer Berücksichtigung ihrer Heredität. Zieglers Beitr. **35**, 445 (1904). — *Edebohls,* Renal decapsulation versus nephretomie, resection of the kidney and nephrectomy. Ref. Zbl. Chir. **1903**, 30. — *Eisendraht-Koll,* The pyelographie diagnosis of renal and pararenal neoplasms. J. amer. med. Assoc. **87** (1926). — *Fahr,* Zystenniere und Herzhypertrophie. Dtsch. med. Wschr. **1929**, 572. — *Feodoroff,* Nephropexie bei normalen und pathologischen Nieren. Z. Urol. **15**, 508 (1921), vgl. auch Talman. — *Fischer, W.,* Nierentumoren bei der tuberösen Hirnsklerose. Zieglers Beitr. **50**, 235 (1911). — *Foged,* Leukämische Nierengeschwülste. Acta chir. scand. **63**, 13 (1928). — *Fuller,* Familial polycystic disease of the kidneys. Quart. J. med. **22**, 567 (1928/29). — *Fuss, E. M.,* Familiäre Zystennierenerkrankungen. Berl. Urol. Ges. 19. VII. 1932 — *Gagstatter,* Pneumoradiographie. Z. Urol. **14**, 295 (1924). — *Gottlieb,* Über die zystische Entartung der Niere. Z. urol. Chir. **17**, 256 (1925). / Zur Diagnostik der zystischen Entartung der Niere. Ebenda **19**, 95 (1926). — *Goyena,* Diagnose der retrokavitären seitlichen Tumoren des Abdomens. Semana méd. **31**, 29, 141 (1924). — *Grant,* Polycystic kidney. Internat. J. of Med. **43**, 368 (1930). — *Grauhan,* Die Tumorniere im Röntgenbild. Z. urol. Chir. **17**, 1 (1925). / Die Diagnose der Zystenniere. Dtsch. Z. Chir. **197**, 204 (1926). / Klinik der Mißbildungen der Niere und des Harnleiters. Verh. dtsch. Ges. Urol. **8**, 180 (1928). — *v. Haberer,* Beitrag zur Nierenchirurgie. Arch. klin. Chir. **110**, 213 (1918). — *Hantschmann,* Beitrag zur Diagnostik der Zystenniere. Med. Klin. **1931**, 41. — *Hartoch,* Ein Beitrag zur Pathogenese der Zystenniere. Z. urol. Chir. **22**, 161 (1927). — *Heinsius,* Zystenniere und Gravidität. Z. Geburtsh. **73**, 429 (1913). — *Hennig,* Über den Wert der röntgenologischen Darstellung von Zystennieren. Z. urol. Chir. **27** (1929). — *Hennig-Lechnir,* Thorotrast ist als Kontrastmittel für die retrograde Pyelographie abzulehnen. Münch. med. Wschr. **1933**, Nov. — *Herman,* Pyelography in renal diagnosis. Ann. Surg. **83**, 227 (1926). — *Hernandez-Damianowitsch,* Über Zwillinge mit polyzystischen Nieren. Semana méd. 1430 (1930). — *Hueck,* Ein Fall von Nierenhypoplasie kombiniert mit zystischer Degeneration. Z. urol. Chir. **15** (1924). — *Jakobaeus,* Fall von tuberöser Hirnsklerose mit multiplen Nierengeschwülsten. Nord. med. Ark. **1** (1903). — *v. Illyes,* Über die polyzystische Nierendegeneration. Z. urol. Chir. **6**, 366 (1912). — *Joseph, E.,* Ein Todesfall nach Pneumoperitoneum. Berl. klin. Wschr. **1921**, 58, 46, 1361. — *Joseph, E.* und *Perlmann,* Harnorgane im Röntgenbild. Leipzig 1932. — *Israel, I.* und *W.,* Chirurgie der Niere und des Harnleiters. Berlin 1925. — *Kampmeier,* A hitherto unrecognized mode of origin of congenital renal cysts. Surg. etc. **36**, 208 (1923). — *Katz-Mühe,* Kongen. Zystenniere mit Hypertonie und Folgezuständen. Z. Urol. **18**, 453 (1924). — *Kaufmann,* Über polyzystische Nierentumoren. Z. urol. Chir. **34** (1931). — *Kidd,* zit. n. Braasch. — *Kliffel-Lefas,* Bull. de la soc. d'anat. de Paris 1898. — *Krauss, F.,* Ist Thorotrast als Kontrastmittel für die intravenöse Pyelographie ungefährlich? Zbl. Chir. **1933**, 42. — *Kuester,* Chirurgie der Nieren. Dtsch. Z. Chir. 1902. — *Legueu,* A propos des cystes du rein. 15e session de l'assoc. frç. d'urol. **235** (1912). — *Lejars,* Du gros rein polycystique. Thèse de Paris 1888. — *Lilla,* Zystenniere. Z. urol. Chir. **34**, 249 (1932). — *Love-Richmond,* Glasgow med. J. **32**, 252 (1891). — *Ludowigs,* Zur Diagnostik der polyzystischen Niere. Z. Urol. **20**, 730 (1926). — *Luzatto,* Il rene cistico congenito. Fortschr. Chir. **7**, (1901). — *Mattei,* Di un caso di cisti sierosi della milza. Sperimentale 1885. — *Marion,* Traité, d'Urologie 1928. J. d'Urol. **551** (1927). — *Meier, O.,* Die echte polyzystische Niere, ihre Ätiologie und chirurgische Behandlung. Arch. klin. Chir. **132**, 216 (1924). — *Meyer, E.,* Über Entwicklungsstörungen der Nieren. Virch. Arch. **173**. — *Mickaniewski,* Des intervention sdans la maladie cystiques des reins. J. d'Urol. **5**, 603 (1914). — *Morrisey-Smith,* Symptomatology and diagnosis of polycystic kidney. Med. J. a. Rec. **199**, 494 (1924). — *Murschall,* Zur Klinik, Diagnostik und familiäres Auftreten von Zystennieren. Inaug.-Diss. Berlin 1931. — *v. Mutach,* Beitrag zur Genese der kongen. Zystennieren. Virch. Arch. **142**, 46 (1896). — *Negro,* La pielografia nel rene policistico. Arch. ital. Urol. **1**, 137 (1924). / Rene policistico e pielografia retrogr. ed endovenosa. Boll. Soc. piemont. Chir. **2**, 444 (1932). — *Negro-Colombet,* Considérations nouvelles sur le fonctionnement du rein polycystique. J. d'Urol. **16**, 216; **20**, 20 (1925). — *Noszkay,* Über die poly-

zystische Niere. Z. urol. Chir. **35**, 238 (1932). — *Palacio,* Klinisch-anatomische und pathogenet. Studie über einen Fall von polyz. Nierendegeneration (Beziehungen zur Heredolues). Prensa méd. argent. Jg. 9, 12. — *Papin,* Rein polycystique. J. d'Urol. **13**, 284. — *Paschkis,* Diskussion zu Bachrach. — *Paus,* Zwei Fälle von Zysten beider Nieren. Zbl. Chir. **1914**, 49, 1740. — *Payr,* Die operative Behandlung — Ignipunktur — mancher Fälle von polyzystischer Nierendegeneration. Z. urol. Chir. **12**, 266 (1923). — *Pazzi,* Ulteriore contributo allo studio radiologico del rene policistico. Arch. di Radiol. Jg. 2, 944 (1926). — *Petersson,* Über die Veränderungen an der Niere nach Läsion der Papillen bei Kaninchen. Zieglers Beitr. **33**, (1903). — *Picatoste,* Langdauernde Beobachtung eines Falles von polyzystischer Nierendegeneration. Rev. españ. Cir. y Urol. **11**, 203 (1929). — *Pleschner,* Wien. Urol. Ges. **11** (1921); Z. urol. Chir. **9** (1922). — *Prades,* Polyz. Degeneration beider Nieren durch Pneumoperitoneum entdeckt. Bull. Soc. Radiol. méd. France **10**, 200. — *de Quervain,* Zur Chirurgie der polyzystischen Niere. Schweiz. med. Wschr. **1924**, 50. — *Renner,* Zystenniere und Nierenzysten. Berl. klin. Wschr. **1910**, 26, 1220. — *Ribbert,* Über die Entwicklung der bleibenden Niere und Entwicklung der Zystenniere. Verh. Path. Ges. 1899. — *Ritchie,* General cystic degeneration of the adult kidney. Royal college of physicians, Edinburgh 1893/94. — *Rischbieth-Crespigny,* Polycystic disease of the kidneys. Lancet **1**, 150 (1913). — *Rossen,* Polycystic disease of the kidneys. Arch. of Pediatr. **41**, 9, 611 (1924). — *Rovsing,* The treatment of multilocular kidneykystoma by means of multiple punctures. Amer. J. of Urol. **8**, 120 (1912). — *Rumpel,* Über Zystennieren. Arch. klin. Chir. **116**, 344 (1921). — *Scheele, K.,* Über Thorotrastschatten in der Niere. Zbl. Chir. **1933**, 42, 2483. — *Schüssler,* Beitrag zur Klinik der Zystenniere Erwachsener. Dtsch. Z. Chir. **142**, 50 (1917). — *Sécrétan,* Imag. pyelographique de rein polycystique dans un cas de sarcoma lymphoblastique rétroperitoneale. J. d'Urol. **27**, 409 (1929). — *Shapiro,* Congenital polycystic kidney. J. of Urol. **21** (1929). — *Sieber,* Über Zystenniere bei Erwachsenen. Dtsch. Z. Chir. **79** (1905). — *Steiner,* Beobachtungen über polyzystische Degeneration der Niere und Leber. Verh. fr. Ver. Chir. **10**, Berlin 1897; / Demonstration von Zystennieren. Dtsch. med. Wsch. **1899**, 25, 677; Z. Urol. **7**, 513 (1913). — *Steinitz,* Zur Diagnose der Zystennieren. Berl. med. Ges. 12. III. 1930; Med. Klin. **1930**, 20. — *Stewart,* Two cases of congen. cystic disease of the kidney. Edinburgh med. J. **31**, 12, 669 (1924). — *Stoerk,* Über Nierenveränderungen bei Lues congenita. Wien. klin Wschr. **1901**, 41, 958. — *Stutzin,* Disk. Berl. med. Ges. 12. III. 1930. — *Taendler,* Beitrag zur operativen Behandlung kleinzystischer Nieren. Inaug.-Diss. Würzburg 1894. — *Talman,* Zystennieren. Z. urol. Chir. **28**, 180 (1929). — *Terburgh,* Über Leber- und Nierenzysten. Inaug.-Diss. Freiburg 1891. — *Tuffier,* Étude exper. sur la chirurgie des reins. Paris 1889. — *Veil,* Die klinischen Erscheinungen der Zystennieren. Arch. klin. Med. **115**, 157 (1914). — *Vidari,* Un cas di arteria ombelicale unica in sogetto con rene policistico. Boll. Soc. med.-chir. Pavia **45**, 407 (1931). — *Virchow,* Über kongenitale Nierenwassersucht. Verh. physik. Ges. **447**. Würzburg 1855. / Über hydrops renum cysticus congenitus. Virch. Arch. **46**, 506 (1896). — *Ward,* Congen. cysts of the kidney. N. Y. State J. Med. **27**, 24, 1352 (1927). — *Weiser,* Zur Indikation der Nephrektomie bei Zystenniere. Verh. Dtsch. Ges. Urol. **229** (1928). — *Wossidlo,* Zur Zystenniere. Z. urol. Chir. **10** (1922); Festschr. Kümmell. — *Zondek, H.,* Zur Funktion der Zystenniere. Med. Klin. **1921**, 31, 931.

Lebenslauf.

Am 8. März 1908 wurde ich, Werner Staehler, in Jena als Sohn des Kaufmanns Max Staehler geboren. Ich besuchte das Realgymnasium zu Berlin-Lichterfelde, das ich 1927 mit dem Zeugnis der Reife verließ. Ich studierte in Jena, dann in Berlin, bestand 1929 die ärztliche Vorprüfung, im März 1933 die ärztliche Prüfung. Seit Mai 1930 war ich bis Anfang 1933 in der Urologischen Abteilung der Chirurgischen Universitätsklinik Berlin tätig; während dieser Zeit schrieb ich zwei veröffentlichte Arbeiten: über „Nierensteinrückfälle", Z. Urol. 27, 624 (1933) und mit Perlmann über „Künstlich erzeugte Blasengewächse", Z. urol. Chir. 36, 139 (1932). Während des praktischen Jahres arbeitete ich in der III. Medizinischen Universitäts-Poliklinik Berlin.